

제대탈출이 동반된 Goltz 증후군

아주대학교 의과대학 외과학교실 소아외과

이호원 · 변철수 · 홍 정

Goltz Syndrome Associated with Omphalocele

Ho Won Lee, M.D., Chul Soo Byun, M.D., Jeong Hong, M.D.

Department of Surgery, Pediatric Surgery, Ajou University School of Medicine, Suwon, Korea

Goltz syndrome is a rare congenital disorder characterized by ectodermal and mesodermal dysplasia with multisystem defects. It was first reported in 1962 by Goltz as a focal dermal hypoplasia. More than 200 cases of Goltz syndrome were reported in the world literature, and 5 cases have been reported in Korea since 1994. There were few descriptions in the literature regarding surgical experience in Goltz syndrome. We report a female neonate born with omphalocele associated with Goltz syndrome that included typical cutaneous manifestations and a lobster-claw defect of the left foot. Omphalocele was successfully closed by staged reduction without any wound problems. (J Korean Surg Soc 2011;80:238-240)

Key Words: Omphalocele, Goltz syndrome, Focal dermal hypoplasia

중심 단어: 제대탈출, 골츠 증후군, 국한성 피부 저형성증

서 론

Goltz 증후군은 중외배엽 이형성증에 의한 결체 조직 형성부전으로 진피 위축, 지방조직 결절 등의 피부 병변과 다발성 동반 기형이 나타나는 선천성 질환이다. 이 질환은 국한성 피부 저형성증(focal dermal hypoplasia)으로 불리우기도 하는데, 1962년에 Goltz 등(1)에 의해 처음으로 보고되었으며 현재까지 전세계적으로 약 200여 정도가 보고된 드문 질환이며, 그 중 제대탈출이 동반된 경우는 4예가 있었다.(2-4) 국내에서는 5예가 보고되었으나, 제대탈출이 동반된 경우는 없었다.

저자들은 제대탈출이 동반된 Goltz증후군 신생아에서 단계적 정복술(staged reduction)을 시행한 후 창상 합병증 없

이 치유된 예를 경험하여 문헌 고찰과 함께 보고하는 바이다.

증 례

환아는 제태기간 32⁺²주에 조기 양막파열로 본원에서 정상 질식분만된 여아로 출생체중은 1,250 g이며, 1분, 5분 Apgar score는 각각 4, 7점이었다. 산전 진찰에서는 우측 신장 무형성증 외에 다른 이상은 보이지 않았다. 가족력상 환아는 둘째 아이로 첫째 아이는 15개월 된 여아로 건강하였으며 부친은 35세, 모친은 27세로 특별한 과거력이나 병력은 없었으나 2회의 유산경험이 있었다. 환아의 이학적 소견상 두경부의 전정부에 1×2 cm, 좌측 안면부에 다발성의 작은 피부결손이 관찰되었으며, 이와 같은 다양한 크기의 피부 병변은 전신에서 관찰되었다(Fig. 1). 입의 양쪽 끝이 열창처럼 보였으며 입술 가장자리와 피부의 경계면에도 다발성의 작은 붉은 반점이 흩어져 있었다. 양쪽 귀가 심한 비대칭 형태를 보이고 있었다(Fig. 2). 흉부 검사에는 특별한 이

책임저자: 홍 정, 경기도 수원시 영통구 원천동 산5번지
☎ 443-821, 아주대학교 의과대학 외과학교실 소아외과
Tel: 031-219-5203, Fax: 031-219-5755
E-mail: hong@ajou.ac.kr

접수일 : 2010년 5월 18일, 게재승인일 : 2011년 2월 14일

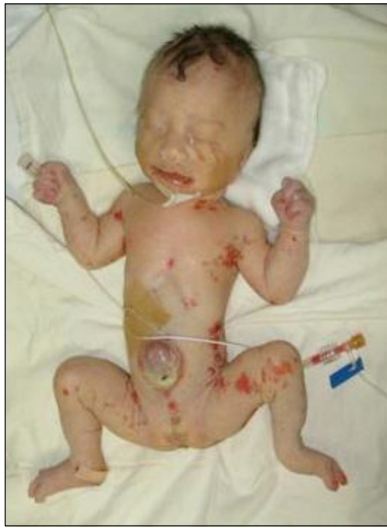

Fig. 1. Omphalocele and multiple macular erythematous skin lesions in anterior and lateral aspect of trunk, both upper and lower extremities.

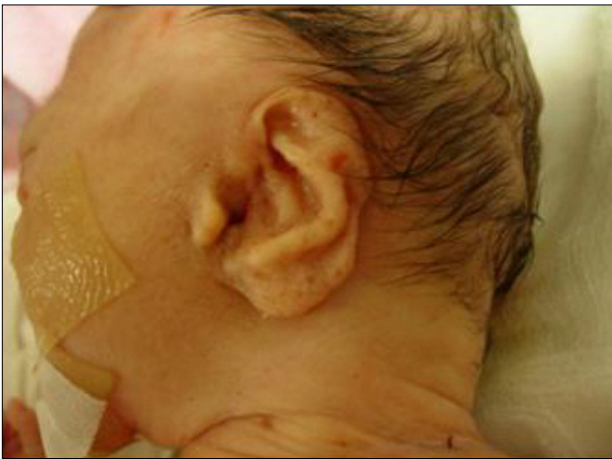

Fig. 2. Abnormal shaped left ear.

상 소견은 관찰되지 않았다. 그러나, 복부 검사에서는 3×3.5 cm의 복벽 결손을 통해 양막에 덮힌 채 소장의 일부가 탈출되어 있는 이상 소견이 관찰되었다. 이런 이상 소견 외에도 양 옆구리와 등에 다발성 피부결손이 발견되었다. 사지에는 우측 발의 결지 합지증(Ectrosyndactyly)과 좌측 손의 다지증(Polydactyly)이 관찰되었으며, 좌측 족부에는 Goltz 증후군에서 전형적으로 보이는 바닷가재 집게발(lobster-claw shaped) 모양의 변형이 관찰되었다(Fig. 3). 그 외에도 고관절 외전의 이상이 관찰되었다. 피부 조직 생검을 시행하였고 광학현미경상 진피가 위축되고 지방조직으로 대체되어 있어 환아는 제대탈출을 동반한 Goltz 증후군으로 진단되

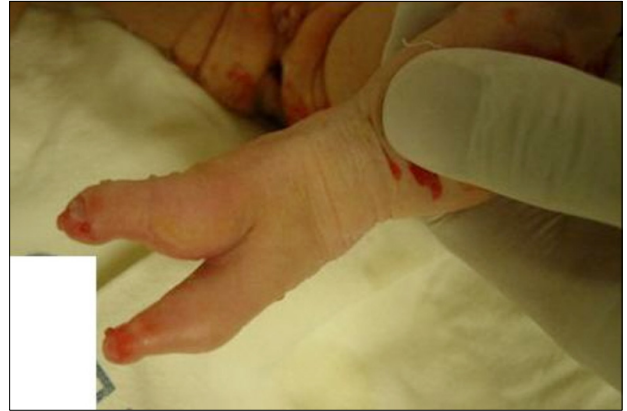

Fig. 3. Lobster-claw shaped anomaly of left foot.

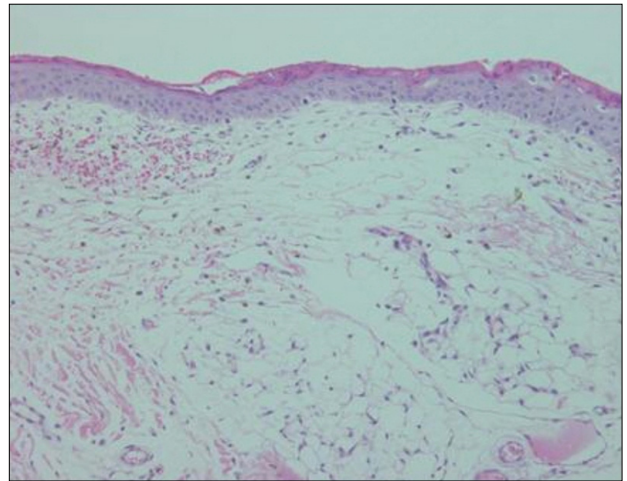


Fig. 4. Light microscopy of affected skin. The epidermis is normal. The dermis is replaced by adipose tissue. A thin layer of collagen is seen beneath the basal membrane. H&E stain, ×100.

었다(Fig. 4). 피부 감염에 주의하며 보존적 치료 시행하였고, 출생 후 4일째에 정복시의 장력 등을 고려하여 실라스틱 집(silastic sheath)을 이용하여 첫 번째 단계적 정복술을 시행하였다. 그 후 6일째에 2회에 걸쳐 단계적 정복술을 시행하여 탈출된 소장을 복강 내로 완전히 정복하였다. 환아는 창상치유에 문제가 없었고 염색체 검사에서도 다른 특별한 이상소견은 발견되지 않았다. 환아는 수술 후 32일에 합병증 없이 퇴원하였다. 향후 외래 추적을 통하여 Goltz 증후군에서 관찰되는 치아 및 골격, 연부조직 및 지능상의 장애에 대한 추가 검사를 시행할 계획이다.

고 찰

Goltz 증후군의 발생 원인은 정확히 밝혀지지 않았지만 가족력과 관계가 있어 유전적 경향이 있는 질환으로 추정되고 있으나 유전 방식은 아직 규명되지 않았다.(5) 전체 환자의 80% 이상이 여아에서 발생하고 12%만이 남성에서 발견되어 성염색체 우성으로 유전되는 것으로 추정되며 남자에 발생하는 경우는 치명적인 것으로 알려져 있다. 최근의 연구에서는 X 염색체 단완에 있는 PORCN 유전자의 변이가 이 질환의 발생과 관련이 있는 것으로 보고되었다.(6) Goltz 증후군은 피부 병변이 매우 특징적으로 육안적으로 진실에 흠어져 있는 불규칙한 크기의 수포와 피부 발적을 보인다. 그리고 결체조직 형성 부전으로 인한 진피의 형성 부전과 진피층의 지방조직 대체를 보이는 피부 생검 소견이 진단에 필수적이라고 한다.(5)

Goltz 증후군의 임상소견은 경미한 피부 병변만 보이는 경우에서부터 심한 전신기형이 동반되는 치명적인 경우까지 다양하다. 골격계 기형이 가장 흔한 동반기형으로 전체의 60%에서 나타나며, 합지증, 수지의 형성 저하 및 결여, 손과 발의 골격계 이상, 척추측만증, 얼굴, 체간, 사지의 비대칭도 관찰된다. 또한 연부 조직의 기형이 나타나는데 코, 귀의 비대칭과 새궁 기형도 관찰된다. 그 외에도 안구, 치아, 모발 및 조갑 기형이 동반되며 서혜부 탈장, 제대 탈장, 제대 탈출, 횡격막 탈장이 동반된 예가 보고 되었다.(7)

그 중 제대 탈출이 동반된 예는 매우 드물어서 4예가 보고 되어있다. 또한 제대 탈출로 수술한 94예 중 1예가 Goltz 증후군이 확인되었으며 일차 봉합으로 치유되었다.(3) 문헌에서 언급된 4예에는 제대 탈출에 대한 수술과 수술 후 합병증에 관한 기술은 없었다. Goltz 증후군 환자의 수술적 치료에서 고려할 점은 외배엽과 중배엽 발달이상으로 인한 비정상적인 창상치유 여부이다. 결체조직에 대한 분석결과 병변이 없는 정상적인 부분에서는 교원섬유 다발이 정상 형태를 보이며, 섬유아세포와 탄성섬유도 정상적인 소견을 보인다고 한다.(8) 그러나 병변이 있는 피부에서는 섬유세포의 포화밀도의 감소와 증식능력의 감소가 관찰되어 결체조직과 교원섬유의 부실을 초래하는 원인으로 추정되며, 또한 피부층 결체조직과 기저막 이상도 관찰되었고 이와 같은 이상은 섬유아세포의 이상에 의한 교원질 합성의 이상을 초래하여 제IV형 교원질 형성의 장애를 일으켜 발생할 것으로 보고되었다.(8) 이와 같은 연구 결과를 고려하면

병변이 있는 부위는 창상치유에 문제가 예상되나 그렇지 않은 경우는 창상치유에 문제가 없을 것으로 추측된다. Goltz 증후군과 제대 탈출이 동반된 예에 대한 문헌 보고와 다른 동반 기형으로 수술을 여러 번 시행했던 예에서도 창상치유의 지연이나 문제에 대한 언급은 없었다.(9) 또한 횡격막 탈장이 동반된 예에서는 출생 후 6일에 수술을 시행하였으며 수술 후 창상치유와 관련된 언급은 찾아 볼 수 없었다.(10) 본 예도 출생 후 4일과 6일에 2회의 정복술을 시행하여 복벽을 완전히 봉합하였고, 수술 후 창상감염이나 창상치유의 지연 등의 문제는 발생하지 않았다.

저자들은 전형적인 Goltz 증후군에서 제대탈출이 동반된 경우에서 단계적 복원술 시행 후 창상치유의 지연과 합병증 없이 치유된 예를 경험하여 문헌보고와 함께 보고하는 바이다.

REFERENCES

- 1) Goltz RW, Peterson WC, Gorlin RJ, Ravits HG. Focal dermal hypoplasia. *Arch Dermatol* 1962;86:708-17.
- 2) Goltz RW. Focal dermal hypoplasia syndrome: an update. *Arch Dermatol* 1992;128:1108-11.
- 3) Nuchtern JG, Baxter R, Hatch EI Jr. Nonoperative initial management versus silon chimney for treatment of giant omphalocele. *J Pediatr Surg* 1995;30:771-6.
- 4) Barre V, Drouin-Garraud V, Marret S, Young P, Bachy B, Lechevallier J, et al. Focal dermal hypoplasia: description of three cases. *Arch Pediatr* 1998;5:513-6.
- 5) Pujol RM, Casanova JM, Pérez M, Matias-Guiu X, Planagumà M, de Moragas JM. Focal dermal hypoplasia (Goltz syndrome): report of two cases with minor cutaneous and extracutaneous manifestations. *Pediatr Dermatol* 1992;9:112-6.
- 6) Paller AS. Wnt signaling in focal dermal hypoplasia. *Nat Genet* 2007;39:820-1.
- 7) Temple IK, MacDowall P, Baraitser M, Atherton DJ. Focal dermal hypoplasia (Goltz syndrome). *J Med Genet* 1990;27:180-7.
- 8) Büchner SA, Itin P. Focal dermal hypoplasia syndrome in a male patient. Report of a case and histologic and immunohistochemical studies. *Arch Dermatol* 1992;128:1078-82.
- 9) Ascherman JA, Knowles SL, Troutman KC. Extensive facial clefting in a patient with Goltz syndrome: multidisciplinary treatment of a previously unreported association. *Cleft Palate Craniofac J* 2002;39:469-73.
- 10) Kunze J, Heyne K, Wiedemann HR. Diaphragmatic hernia in a female newborn with focal dermal hypoplasia and marked asymmetric malformations (Goltz-Gorlin syndrome). *Eur J Pediatr* 1979;131:213-8.