

Linear-Shaped Gastroduodenostomy in Totally Laparoscopic Distal Gastrectomy

Hyaung Mi Song, Sang Lim Lee, Hoon Hur, Yong Kwan Cho, and Sang-Uk Han

Department of Surgery, Ajou University Hospital, Suwon, Korea

Purpose: Laparoscopic gastrectomy has been common treatment modality for gastric cancer. But, most surgeons tend to perform laparoscopy-assisted distal gastrectomy using epigastric incision. Delta-shaped anastomosis is known as intracorporeal gastroduodenostomy, but it is technically difficult and needed many staplers. So we tried to find simple and economical method, here we report on the results of liner-shaped gastroduodenostomy in totally laparoscopic distal gastrectomy.

Materials and Methods: We retrospectively reviewed the medical records of 25 patients who underwent totally laparoscopic distal gastrectomy using liner-shaped anastomosis at School of Medicine, Ajou University between January to October 2009. The indication was early gastric cancer as diagnosed by preoperative workup, the anastomoses were performed by using laparoscopic linear stapler.

Results: There were 12 female and 13 male patients with a mean age of 55.6 ± 11.2 . The following procedures were performed 14 laparoscopic gastrectomies, 11 robotic gastrectomies. The mean operation time was 179.5 ± 27.4 minutes, the mean anastomotic time was 17.5 ± 3.4 minutes. The mean number of stapler cartridges was 5.6 ± 0.8 . Postoperative complication occurred in one patient, anastomotic stenosis, and the patient required reoperation to gastrojejunostomy. The mean length of postoperative hospital stay was 6.7 ± 1.0 days except the complication case, and there was no case of conversion to open procedure and postoperative mortality.

Conclusions: Linear-shaped gastroduodenostomy in totally laparoscopic distal gastrectomy is technically simple and feasible method.

Key Words: Laparoscopic distal gastrectomy, Gastroenterostomy, Linear stapler

Introduction

1994년 Kitano 등(1)이 복강경 보조 위절제술을 보고한 이후, 낮은 침습도, 적은 통증, 짧은 재원기간 등의 장점으로 복강경 보조 위절제술은 조기위암 치료의 보편적인 방법이 되어왔다. 최근 여러 연구들에서 복강경 보조 위절제술의 종양학적 결과 또한 개복술과 큰 차이가 없다는 보고들을 함께 따라(2-5) 복강경 보조 위절제술은 점차 더 널리 적용되고 있다.

복강경 수술의 증가로 인한 수술도구와 술기의 발달은 덜 침습적인 수술을 가능하게 하여 Kanaya 등(6)은 선형 문합기를 이용하여 작은 절개창만 남길 수 있는 델타형 문합법이라 불리

우는 전복강경하 위십이지장문합술을 처음 보고하였고, Kim 등(7)은 이 문합법을 사용해 그 수술 결과를 분석하여 보고한 바 있다. 그러나 델타형 문합법은 기술적으로 어려워 문합시간이 길고, 사용되는 선형 문합기의 개수가 많아 비용이 많이 든다는 단점이 있다.

이에 저자들은 전복강경하 위아전절제술 후 위십이지장 문합 시 좀 더 간편하고 경제적인 방법을 찾고자 하여 일직선 모양의 위십이지장 문합을 시도하였고, 본 연구에서는 일직선 문합법의 수술 결과를 분석하여 그 임상적 유용성을 알아보고자 하였다.

Materials and Methods

1. 대상 환자

2009년 1월부터 10월까지 아주대학교 의과대학 외과학교실 에서 전복강경하 위아전절제술 후 일직선 모양 위십이지장 문합술을 시행 받은 환자 25명을 대상으로 하였고, 대상환자의 의무기록을 후향적으로 분석하여 수술시간, 사용된 문합기의

Correspondence to: Sang-Uk Han

Department of Surgery, Ajou University Hospital, San-5, Wonchondong, Yeongtong-gu, Suwon 422-749, Korea,
Tel: +82-31-219-5195, Fax: +82-31-219-5755

E-mail: hansu@ajou.ac.kr

Received March 25, 2010

Accepted May 31, 2010

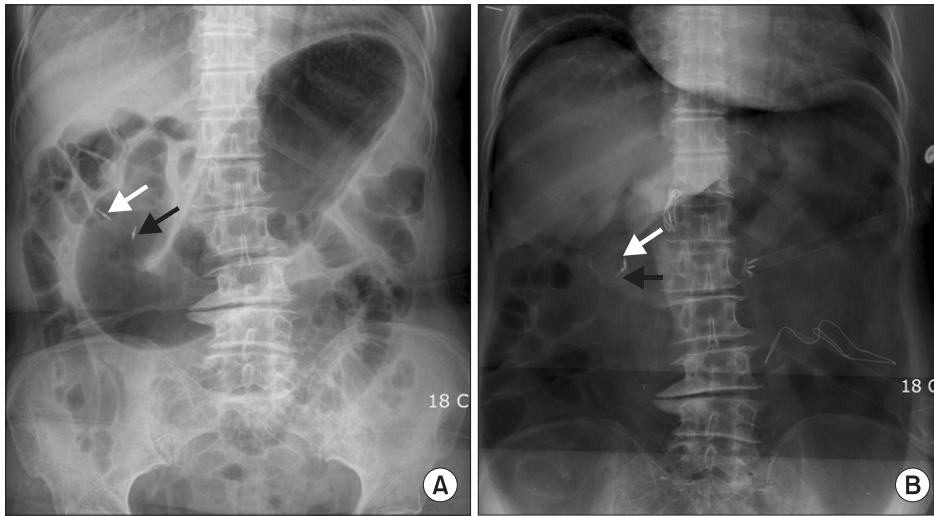


Fig. 1. Localization of the location of the tumor. (A) After clipping with endoscopy, preoperative abdomen X-ray was performed. (B) After clipping on the greater curvature and the lesser curvature with endoclip, intraoperative abdomen X-ray was performed to decide resection line (black arrow = clipping on the lesser curvature; white arrow : clipping on the greater curvature).

수, 수술 후 합병증 등을 조사하였다.

수술의 대상이 되었던 환자들은 모두 술 전 내시경, 복부전산단층촬영, 내시경 초음파검사에서 조기위암으로 진단받은 환자들이었으며, 종양의 위치가 절제 후 위십이지장 문합이 가능한 중체부 1/2 이하 지점에 있을 경우 이 문합법을 적용하였다.

2. 수술 방법

술 중 림프절 절제 범위와 위 절제 부위를 결정하기 위하여 술 전 내시경 초음파검사를 시행하면서 클립으로 종양에 표시를 하였고, 발포제 섭취 후 복부 X선촬영을 하여 클립으로 표시된 병변의 위치를 확인하였다. 술 중 중체부위의 소만과 대만에 각각 클립으로 표시 후 복부 X선촬영을 시행해 술 전 표시한 병변과 충분한 거리가 있는 곳으로 절제 부위를 결정하였다(Fig. 1).

림프절의 절제 범위는 기본적으로 D1+ β 이상을 시행하였으나, 동반질환을 가진 환자들이나 고령의 환자들에서 내시경 초음파검사 결과 점막에 국한된 종양일 경우에는 D1+ α 로 축소하기도 하였다.

전신마취 하에 환자를 양와위로 눕히고 술자는 환자의 오른쪽에, 제1조수와 제2조수는 환자의 왼쪽에 위치하였고, 환자는 30도 정도 머리를 올린 자세를 취하였다. 기복압을 12~13 mmHg로 유지하면서 배꼽 하방에 카메라용 11 mm 투관침을 삽입하고 좌, 우 하복부에 12 mm 투관침을 각각 한 개씩 좌, 우 상복부에 5 mm 투관침을 각각 한 개씩 넣어 수술을 진행하였다(Fig. 2).

대망의 가운데에서부터 왼쪽 방향으로 대만의 예상 절제부위까지 박리한 후 다시 대망의 가운데에서부터 오른쪽 방향으로 절제를 시행해 우위대망동정맥을 기시부에서 결찰하여 6번 림프절을 절제하였다. D2 림프절 절제술 시에는 췌장 두부 하연으로 진행하면서 상장간막정맥이 드러나도록 박리하여 14v번 림프절 절제를 시행하였다. 우위동정맥을 기시부에서 결찰

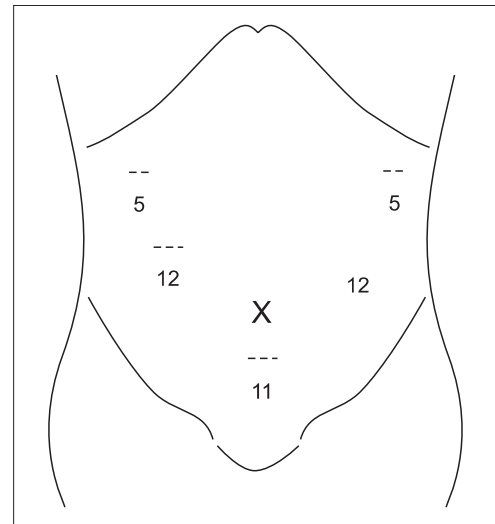


Fig. 2. Trochar placement and the size of the trochars.

하여 5, 12a번 림프절 절제를 시행하고 60 mm 복강경용 선형 문합기를 이용하여 십이지장을 절제하였다. 소만을 왼쪽 방향으로 절제를 시행하여 7번, 8a번, 9번 림프절을 절제하고 좌위동정맥을 기시부에서 결찰한 후 11p번 림프절 절제를 시행하였다.

복부 X선촬영으로 확인한 위 절제 부위를 2개의 선형 문합기를 사용하여 절제한 후 조직배출기구(pouch)에 담아 배꼽 하부 절개선을 2.5 cm 가량 연장하여 꺼내었다. 절제한 조직의 절제연이 충분한지 육안적으로 확인하고, 냉동절편 검사를 통해 확진한 후 문합을 시행하였다.

십이지장 절제연의 상부 모서리각에 하나의 구멍을 만들고, 위절단면과 위십이지장 문합부위가 겹쳐지지 않도록 위 절제연에서 7cm 가량 상부의 대만에 또 하나의 구멍을 만들어 문합기가 들어갈 수 있는 공간을 확보하였다(Fig. 3). 두 구멍에 선형 문합기의 양 날을 낀 후 위장의 대만곡과 십이지장의 후상부 모

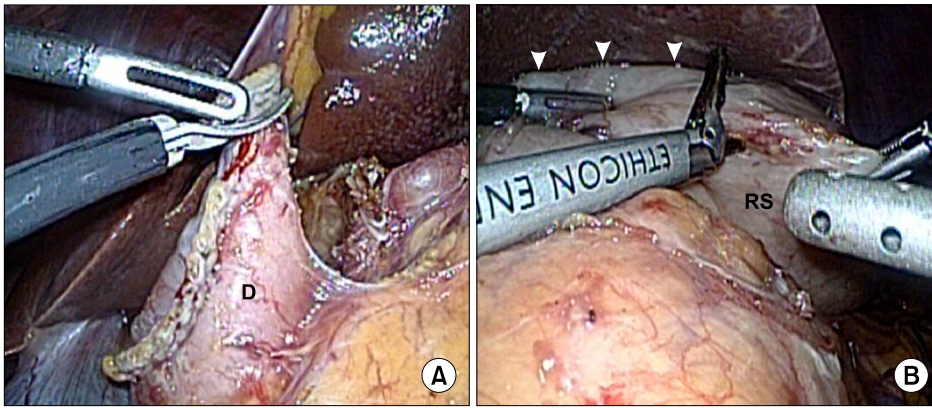


Fig. 3. Intraoperative view for preparing the anastomosis. (A) A small hole was made on the superior edge of duodenal staple line. (D = duodenum) (B) A small hole was made on the greater curvature of remnant stomach, 7 cm proximal to gastric staple line (RS = remnant stomach; arrow head=staple line).

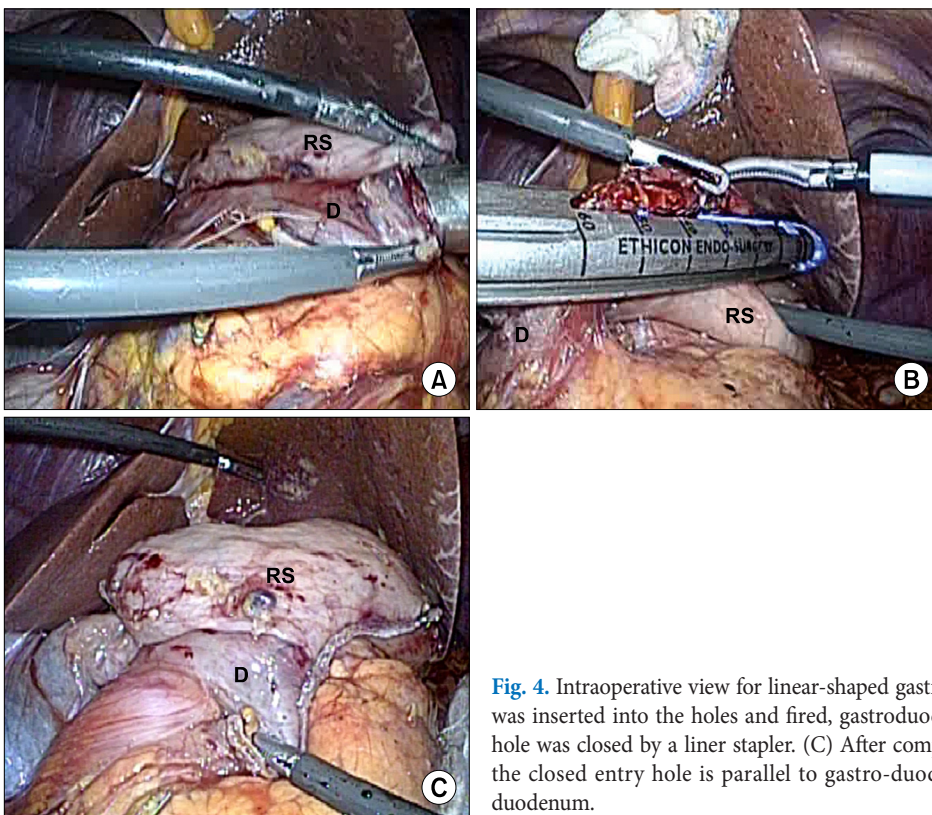


Fig. 4. Intraoperative view for linear-shaped gastrodudenostomy. (A) As the linear stapler was inserted into the holes and fired, gastrodudenostomy was performed. (B) The entry hole was closed by a liner stapler. (C) After completion of intracorporeal B-I anastomosis, the closed entry hole is parallel to gastro-duodenostomy. RS = remnant stomach; D = duodenum.

서리에 위십이지장 문합을 만든 다음 열린 구멍은 2~3개의 봉합사로 봉합한 후 위-십이지장을 문합한 카트리지와 수직이 되도록 한 다음 1개의 선형 문합기를 발사해 봉합하여, 문합 완료 후 모양이 위-십이지장 문합과 평행한 일직선 모양이 되도록 하였다(Fig. 4).

문합부위의 과도한 긴장을 피하기 위해 Kocherization을 고려할 수 있으나 오히려 혈관 손상을 유발할 가능성이 있어 시행하지 않았으며, 위 대만은 허혈성 손상을 방지하기 위해 절단면으로부터 8 cm 가량만 박리하였다. 일부에서는 긴장에 의한 문합부 누출을 예방하기 위해 문합부의 모서리에 봉합사를 이용한 보강 봉합을 시행하였다.

Results

환자들의 평균 나이는 55.6 ± 11.2 세였고 이 중 남자는 13명, 여자는 12명이었으며 평균 체질량 지수는 24.0 ± 3.1 였다(Table 1). 복강경으로 위아전절제술을 시행받은 예가 14예, 다빈치 로봇 시스템으로 시행받은 예가 11예였다. 평균 수술 시간은 179.5 ± 27.4 분이었고, 평균 문합 시간은 17.5 ± 3.4 분으로 총 수술 시간 중 문합 시간이 차지하는 비율은 9.4%였다. 술 중 출혈량은 평균 64.2 ± 32.2 ml였고, 수혈이 필요했던 경우는 없었다. 문합에 소요된 평균 카트리지의 수는 5.6 ± 0.8 개였으며, 개복수술로 전환된 예나 수술로 인해 사망한 예는 한 예도 없었다.

수술 후 합병증은 1예에서 발생하였는데, 문합부 협착으로 재수술을 통해 위공장문합술로 변경하였다. 수술 후 평균 재원일은 7.5 ± 3.2 일이었으며, 합병증이 발행한 1예를 제외하면 평균 재원일은 6.7 ± 1.0 일로 모두 원만한 회복을 보였다.

술 후 측정된 배꼽아래 절개선의 길이는 평균 2.7 ± 0.3 cm로 미용적 결과는 만족할만 하였으며, 평균 추적 관찰기간은 233.7 ± 82.8 일이었고, 추적관찰 동안 연하곤란을 호소하는 환자는 없었으며, 술 후 6개월째 시행한 내시경에서도 협착의 소견 없이 충분한 넓이의 문합부위를 확인할 수 있었으며 십이지장에서조차 허혈에 의한 섬유화성 협착등의 소견은 없었다(Fig. 5).

환자들의 병리학적 소견은 Table 2에 정리되어 있다. 수술 후 병기가 3기로 진단받은 환자가 2명이 있었는데, 각각 술 후 11

개월, 8개월째로 항암치료 종료 후 현재까지 재발없이 지내고 있다.

Discussion

우리나라에서는 위의 양성 질환에서 복강경을 이용한 절제술을 Kim(8)이 처음 보고한 이후 복강경 수술의 대상은 점차 위암 환자에게까지 확대 적용되었다. 완치율이 높은 조기위암 환

Table 1. Patient features

Characteristics	Value
Age (mean±S.D.) years	55.6±11.2
Gender (n)	
Male	13
Female	12
BMI (mean±S.D.) kg/m ²	24.0±3.1
ASA score (n)	
1	6
2	17
3	2
Comorbidity (n)	
Diabetes	5
Hypertension	7
COPD	2
Liver cirrhosis	1
Old CVA	1

BMI = body mass index; ASA = American Society of Anesthesiologists; COPD = chronic obstructive pulmonary disease; CVA = cerebrovascular accident.

Table 2. Pathologic features

Characteristics	Value
Stage	
Ia	20
Ib	3
IIIa	2
Histology	
Adenocarcinoma	18
Signet ring cell	7
Tumor size (mean±S.D.) cm	2.7±1.3
Node retrieved (mean±S.D.)	38.0±14.3
Depth of invasion	
Mucosa	10
Submucosa	11
Proper muscle	3
Serosa	1
Lymph node metastasis	
Yes	3
No	22
Extent of lymphadenectomy	
D1 + α*	1
D1 + β [†]	8
D2	16

*D1 + No.7 lymph nodes; [†]D1 + No. 7, 8a and 9 lymph nodes.

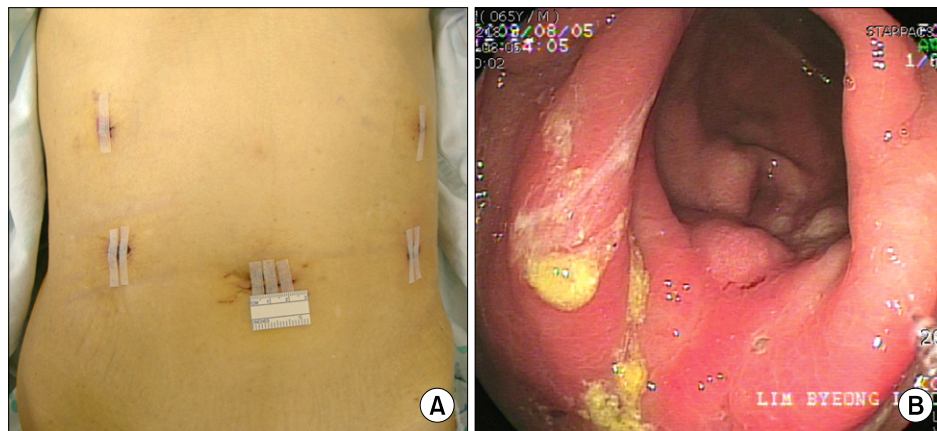


Fig. 5. (A) Postoperative wound (B) F/u endoscopy after 6 months.

자들의 술 후 삶의 질 향상에 대한 관심이 증가되면서 복강경 위절제술을 받은 환자수는 2001년 55명, 2002년 150명, 2003년 364명, 2004년에는 738명으로 최근까지도 급격하게 증가하고 있다.(9)

복강경 위아전절제술 후 재건방법으로서 위십이지장 문합법은 다른 문합법에 비해 일반적으로 간편하게 시행할 수 있는 방법일 뿐만 아니라 위 절제연에 십이지장을 바로 문합하여 위에서 십이지장으로 이어지는 정상 소화관 구조를 유지하게 되므로 좀 더 생리적인 방법이며, 이론적으로 분비 신호 전달 체계와 되먹임 체계가 유지되는 방법이다.(10-13)

담즙 역류를 최소화 할 수 있다는 연구결과들을 보고하여 Roux-en-Y 위공장 문합술을 선호하는 기관들도 있지만, (14-16) 서양에 비해 위암 환자의 숫자가 많은 우리나라를 포함한 동양의 대부분의 대형병원에서는 시간이 오래 걸리고 복잡한 위십이지장 문합술보다 선호되지는 않는다.(17,18)

위아전절제술 후 위십이지장 문합술을 적용할 때에는 병변의 해부학적 위치와 종양학적 측면을 고려해야 하는데, 진행된 병변이거나 병변이 십이지장에 가까울 경우에는 위십이지장 문합부 사이에 긴장이 없을 정도의 충분한 절제연을 얻기 힘들어 위십이지장 문합술을 사용할 수 없다. 이러한 제약이 없는 경우 복강경하 위아전절제술 후 재건술로서 위십이지장 문합술이 선호되고 있으나, 대부분은 상복부에 4~7 cm 가량의 절개창을 통해 원형 문합기로 시행되고 있다.

Kanaya 등(6)이 발표한 델타형 문합법이라고 불리는 새로운 복강 내 위십이지장 문합술은 기존의 원형 문합기를 이용한 문합술에 비해 복강 내에서의 조작이 간편할 뿐 아니라 원형 문합기 삽입을 위한 추가적 절개창이 필요 없으므로 미용적으로도 많은 이점이 있다. 또한 비만한 환자들의 경우 상복부 절개창을 통해 원형 문합기로 시행하는 위십이지장 문합술은 시야 확보가 매우 힘들어 과도한 견인을 야기하게 되고 이에 따른 누출의 위험성이 존재하는 반면, 선형 문합기를 통한 복강내 문합술은 환자들의 체형에 관계 없이 수술 시야 확보가 용이하다는 것도 큰 장점이라 할 수 있겠다.

그러나 델타형 문합법은 기술적으로 어렵고, 문합 시 많은 선형 문합기를 사용하기 때문에 비용이 많이 든다는 단점이 있다. 저자들이 사용한 일직선 모양의 문합법은 보다 작은 구멍을 만들어 위십이지장을 문합한 후 한 개의 선형 문합기로 구멍을 봉합하기 때문에 비교적 간편하게 시행할 수 있었으며, 선형 문합기의 개수도 줄일 수 있다는 장점이 있다.

일직선 모양의 위십이지장 문합 시 사용된 선형 문합기의 평균 개수는 5.6개로 우리나라에서 Kim 등(7)이 보고하였던 델타형 모양 위십이지장 문합 시 사용된 평균 선형 문합기수 6.7개보다 적으며, 문합시간도 평균 17분(총 수술 시간의 9.4%)으로 30분(10.6%)보다 더 빨랐다. 델타 문합법은 V shape으로 문합하는

방법으로 문합 모양유지를 위해 절개창이 커져 절개창을 닫는데 문합기 2개가 사용되나 본 연구의 문합법은 절개창이 작아 1개의 문합기로도 절개창을 닫을 수 있어 문합기의 개수를 줄일 수 있었다. 그러나 여전히 5개 이상의 문합기가 필요하므로 문합기의 숫자를 줄이는 방향으로 이 수술 방법은 진보하여야 한다고 생각한다. 문합기 개수를 줄이는 방안으로 수기 문합을 들 수 있는데 최근에는 마지막 열린 구멍을 수기 문합으로 봉합하여 문합기 숫자를 1~2개 줄일 수 있었지만 시간이 더 걸리는 단점이 있음을 알 수 있었다. 따라서 향후 문합기 숫자도 줄이면서 시간도 더 걸리지 않는 문합방법이 개발되어야 하겠다.

수술 후 1예에서 합병증을 경험하였는데, 44세 남자환자로 술 후 지속적인 오심, 구토증상을 보여 내시경을 시행해 문합부 협착을 진단하였다. 이는 위십이지장을 문합할 때 위장과 십이지장이 선형 문합기의 끝까지 충분히 들어가지 못했으며 절개창을 닫을 때에는 문합기가 너무 깊게 들어가 문합길이를 더욱 짧게 하였기 때문이라 판단되어, 이후에는 수술 시 충분한 문합길이를 확보하는데 특별히 주의를 기울였다. 문합부 협착이 발생했던 환자는 술 후 4일째 재수술을 하여 위공장문합으로 전환하였고, 이 외에는 모든 환자들이 합병증 없이 원만하게 퇴원을 하였으며, 추적관찰 시 시행한 내시경 소견도 협착 없이 양호하였다.

전복강경 수술 시에는 검체를 손으로 직접 만져볼 수 없기 때문에 종양의 정확한 위치 파악이 힘들다는 것이 한가지 단점으로 지적되고 있는데, 이에 저자들은 상술한 대로 수술 전에 내시경으로 종양에 클립을 물려 놓고 수술 중에 복부 X선을 촬영하여 충분한 절제연을 확보하고자 하였다. 현재 전복강경 수술을 시행하고 있는 기관에서 다양한 방법들을 이용(7,19,20)하여 충분한 절제연을 확보하고자 노력하고 있으며, 이러한 노력들을 통해 전복강경 수술의 단점은 극복될 수 있으리라 생각한다.

Conclusions

전복강경하 위아전절제술 후 일직선 모양 위십이지장문합술은 기술적으로 용이하며, 비교적 안전한 수술 방법이었다. 또한 적은 문합기 사용으로 수술비 절감도 할 수 있어 복강 내 위십이지장 문합 시 선택할 수 있는 좋은 방법 중의 하나라고 생각한다. 그러나 협착의 위험이 있으므로 문합 시 선형 문합기의 끝까지 충분한 문합 길이를 확보하는데 주의를 기울여야 하겠다.

References

1. Kitano S, Iso Y, Moriyama M, Sugimachi K. Laparoscopy-assisted billroth i gastrectomy. Surg Laparosc Endosc 1994;4:146-148.

2. Kitano S, Shiraishi N, Fujii K, Yasuda K, Inomata M, Adachi Y. A randomized controlled trial comparing open vs laparoscopy-assisted distal gastrectomy for the treatment of early gastric cancer: an interim report. *Surgery* 2002;131(1 Suppl):S306-S311.
3. Kim MC, Kim KH, Kim HH, Jung GJ. Comparison of laparoscopy-assisted by conventional open distal gastrectomy and extraperigastric lymph node dissection in early gastric cancer. *J Surg Oncol* 2005;91:90-94.
4. Hosono S, Arimoto Y, Ohtani H, Kanamiya Y. Meta-analysis of short-term outcomes after laparoscopy-assisted distal gastrectomy. *World J Gastroenterol* 2006;12:7676-7683.
5. Kitano S, Shiraishi N, Uyama I, Sugihara K, Tanigawa N, Japanese Laparoscopic Surgery Study Group. A multicenter study on oncologic outcome of laparoscopic gastrectomy for early cancer in Japan. *Ann Surg* 2007;245:68-72.
6. Kanaya S, Gomi T, Momoi H, Tamaki N, Isobe H, Katayama T, et al. Delta-shaped anastomosis in totally laparoscopic billroth I gastrectomy: new technique of intraabdominal gastroduodenostomy. *J Am Coll Surg* 2002;195:284-287.
7. Kim JJ, Kim SK, Jun KH, Kang HC, Song KY, Chin HM, et al. Clinical usefulness of a totally laparoscopic gastrectomy. *J Korean Gastric Cancer Assoc* 2007;7:132-138.
8. Kim HH. Laparoscopic Billroth II gastrectomy for benign gastric disease. *J Korean Soc Endosc Laparosc Surg* 1999;2:11-18.
9. Kim HH, Kim KH, Kim DH, Kim C, Kim BS, Kim YW, et al; Korean Laparoscopic Gastrointestinal Surgery Study Group. Nationwide survey of laparoscopic gastric surgery in Korea, 2004. *J Korean Gastric Cancer Assoc* 2005;5:295-303.
10. Le Blanc-Louvry I, Ducrotte P, Peillon C, Michel P, Chiron A, Denis P. Roux-en-Y limb motility after total or distal gastrectomy in symptomatic and asymptomatic patients. *J Am Coll Surg* 2000;190:408-417.
11. Le Blanc-Louvry I, Ducrotte P, Chayvialle JA, Coquerel A, Michot F, Ténrière P. Distal gastrectomy and Roux-Y limb in the rat: plasma motilin, pancreatic polypeptide concentrations, and duodenojejunal motility. *Dig Dis Sci* 2000;45:1525-1530.
12. Meyer BM, Werth BA, Beglinger C, Hildebrand P, Jansen JB, Zach D, et al. Role of cholecystokinin in regulation of gastrointestinal motor functions. *Lancet* 1989;2:12-15.
13. van der Mijle HC, Beekhuis H, Bleichrodt RP, Kleibeuker JH. Transit disorders of the gastric remnant and Roux limb after Roux-en-Y gastrojejunostomy: relation to symptomatology and vagotomy. *Br J Surg* 1993;80:60-64.
14. Csendes A, Burgos AM, Smok G, Burdiles P, Braghetto I, Diaz JC. Latest result (12~21 years) of a prospective randomized study comparing billroth II and Roux-en-Y anastomosis after a partial gastrectomy plus vagotomy in patients with duodenal ulcers. *Ann Surg* 2009;249:189-194.
15. Chan DC, Fan YM, Lin CK, Chen CJ, Chen CY, Chao YC. Roux-en-Y reconstruction after distal gastrectomy to reduce enterogastric reflux and helicobacter pylori infection. *J Gastrointest Surg* 2007;11:1732-1740.
16. Fukuhara K, Osugi H, Takada N, Takemura M, Higashino M, Kinoshita H. Reconstructive procedure after distal gastrectomy for gastric cancer that best prevents duodeno-gastroesophageal reflux. *World J Surg* 2002;26:1452-1457.
17. Sah BK, Zhu ZG, Chen MM, Yan M, Yin HR, Zhen LY. Gastric cancer surgery and its hazards: post operative infection is the most important complication. *Hepatogastroenterology* 2008;55:2259-2263.
18. Sah BK, Zhu ZG, Chen MM, Xiang M, Chen J, Yan M, et al. Effect of surgical work volume on postoperative complication: superiority of specialized center in gastric cancer treatment. *Langenbecks Arch Surg* 2009;394:41-47.
19. Hyung WJ, Lim JS, Cheong JH, Kim J, Choi SH, Song SY, et al. Intraoperative tumor localization using laparoscopic ultrasonography in laparoscopic-assisted gastrectomy. *Surg Endosc* 2005;19:1353-1357.
20. Tanimura S, Higashino M, Fukunaga Y, Osugi H. Laparoscopic distal gastrectomy with regional lymph node dissection for gastric cancer. *Surg Endosc* 2003;17:758-762.