

## 한국인 묘성증후군 20명 환자에서의 5p 결실 양상 분석

<sup>1</sup>아주대학교 의과대학 의학유전학과, <sup>2</sup>(주)엠지메드 분자유전 연구소

박상진<sup>1,2</sup> · 김숙령<sup>1</sup> · 백금녀<sup>1</sup> · 윤준노<sup>1</sup> · 정은정<sup>1</sup> · 권지은<sup>2</sup> · 김현주<sup>1</sup>

### The spectrum of 5p deletion in Korean 20 patients with Cri du chat syndrome

Sang-Jin Park<sup>1,2</sup>, Sook-Ryung Kim<sup>1</sup>, Kum-Nyeo Baek<sup>1</sup>, Joon-No Yoon<sup>1</sup>  
Eun-Jeong Jeong<sup>1</sup>, Ji-Eun Kwon<sup>2</sup> and Hyon J. Kim<sup>1</sup>

<sup>1</sup>Department of Medical Genetics, School of Medicine, Ajou University, Suwon, Korea

<sup>2</sup>MG MED, Inc., Seoul, Korea

**Purpose :** Cri-du-Chat syndrome (CdCs) is a rare but clinically recognizable condition with an estimated incidence of 1:50,000 live births. The clinical characteristics of the syndrome include severe psychomotor and mental retardation, microcephaly, hypertelorism, hypotonia, and slow growth. Also the size of the chromosome 5p deletion ranges were known from the region 5p13 to the terminal region. In this study, we report the spectrum of 5p deletion in Korean 20 pts. with CdCs and genotype-phenotype associations in CdCs.

**Methods :** In order to delineate genotype-phenotype correlation, molecular cytogenetic studies including GTG banding and clinical characterization were performed on Korean 20 pts with CdCs including parents. CGH array and Fluorescence in situ hybridization (FISH) analysis were used to confirm a terminal deletion karyotype and map more precisely the location of the deletion breakpoint.

**Results :** Molecular analysis of the spectrum of 5p deletion revealed 9 pts (45%) with a del (5)(p14), 7 pts. (35%) a del (5)(p13), 3 pts. (15%) a del (5)(p15.1) and 1 pt. (5%) a del (5)(p15.2) in 20 pts with CdCs. 4 (20%) pts were identified to have additional chromosome abnormalities of deficiency and duplication involving chromosomes of 6, 8, 18, & 22. Parental study identified 3 familial case (2 paternal and 1 maternal origin) showing parents being a balanced translocation carrier. And the comparison study of the deletion break points among these 20 pts. with their phenotype has showed the varying clinical phenotypes in the CdCs critical region.

**Conclusion :** The characterization of 5p deletion including parental study may help to delineate the genotype-phenotype correlation in CdCs. Also these molecular cytogenetic analyses will be able to offer better information for accurate genetic diagnosis in CdCs and further make possible useful genetic counseling in pts. and family.

**Key Words :** Cri du Chat syndrome, 5p deletion, Molecular cytogenetics, Genotype-phenotype correlation, CGH array, Fluorescence in situ hybridization

의 결실에 의해 유발되는 선천성 유전질환으로 임상증상으로는 특징적인 고양이 울음소리, 지능박약과 성장장애, 소두증, 양안 격리증, 둥근 얼굴, 이개의 하위, 안열의 하방경사, 비정상적인 피문 등을 보여 주는 증후군이다. 이 증후군은 1963년 Lejeune 등<sup>1)</sup>이 처음으로 보고 하였고 발병률은 15,000에서 50,000명당 1명 꼴이며 여성이 남성보다 발병률이 더 높은 것으로 알려져 있다<sup>2)</sup>. 결실부위는 5번 염색체 단완의 15.2(5p15.2)에서 5번 염색체 단완 전체에 이르기까지 다양하다. 또한, 5p15 손실의 약 85%는 부계로부터 유래한 de novo 손실이 원인이 되는 것으로 알려져 있다<sup>3)</sup>. 나머지 10-15%는 가족성과 부계 염색체의 전좌된 염색체가 원인이며<sup>4)</sup>, 약 5%는 부모 염색체의 역위에 의해 발생한다고 보고되고 있다<sup>5)</sup>. 임상적 진단에서도 심각한 정신이상과 소두증으로부터 정상표현형까지 다양한 증상을 나타내는 것으로 보고되고 있다<sup>6-15)</sup>. 우리나라에서는 1975년 처음 보고<sup>16)</sup>되었으나 한국인 묘성증후군에 대한 5번 염색체 단완에 대한 손실양상과 임상적 표현형과의 연구는 활발히 이루어지지 않았다.

본 연구에서는 기존의 GTG 염색에 의한 세포유전학적 분석뿐만 아니라 CGH (comparative genomic hybridization) array 분석을 비롯한 5번 염색체의 전체(Whole chromosome painting probe) 및 말단 특이적 탐침자(telomere specific probe)를 이용한 FISH (Fluorescence in situ hybridization) 등 최신의 분자세포 유전학적인 분석방법을 통해 정확한 결실양상 확인 및 표현형과의 상관관계를 비교 고찰하고자 하였다. 이를 통해 효과적인 유전상담에 도움을 주는 자료를 제공하고자 하였다.

## 대상 및 방법

본 연구에서는 임상적으로 정신지체, 발육부진, 소두증 등 묘성증후군으로 의심되어 세포 유전학 및 분자 세포 유전학적 검사로 1996년부터 2007년까지 아주대병원 유전학클리닉에 의뢰된 환자 20명과 부모를 대상으로 하였다. 분석방법으로는 G-banding을 이용한 세포유전학적 분석과 CGH array 및 5번 염색체의 단완의 telomere specific probe를 이용한 FISH (Fluorescence in situ hybridization) 분석을 시도하여 결실 부위를 분석 및 확인하였다. 염색체의 분류 및 명명은 2005년 International System of human Cytogenetic Nomenclature (ISCN)의 규약을 따랐다. 모든 검사는 유전자 검사

동의서를 서명한 후에 시행하였다.

### 1. 세포유전학적 검사

말초혈액중 림프구를 phytohemagglutinin (PHA)으로 처리하여 48시간 후에 thymidine (SIGMA)을 첨가한 후 17시간 후에 배양액을 갈아주고 4시간 배양하여 KaryoMAX Colcemid (Gibco BRL, MD, USA)로 20분 처리한 후 원심분리로 세포를 수확하였다. 여기에 저장액을 37°C에서 30분간 처리한 후 methanol과 acetic acid가 각각 3:1의 비율로 조성된 고정액으로 3회 고정하고 슬라이드 표본을 제작하여 G-banding을 시행하여 핵형을 분석하였다.

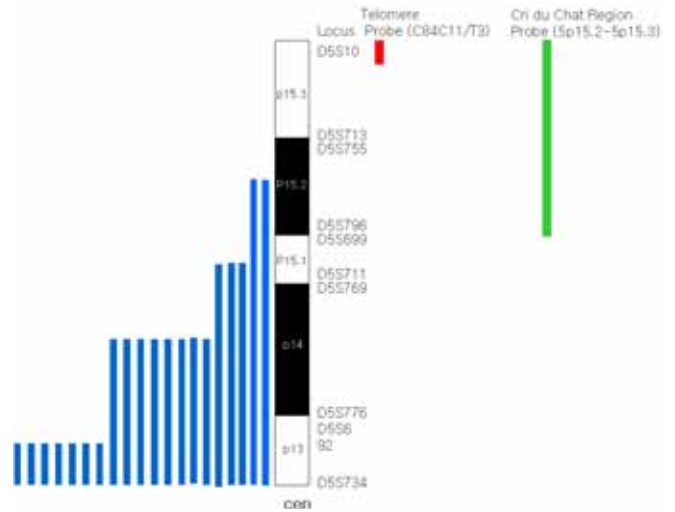
### 2. 분자세포유전학 검사

CGH array 분석을 위해서 한국 Macrogen사의 BAC chip H1440을 이용하여 염색체의 copy number 수의 이상을 확인하였다. 5번 염색체의 단완의 telomere specific probe를 이용한 FISH (Fluorescence in situ hybridization) 분석으로 5번 염색체의 단완의 말단부위에 대한 형광표지자를 환자의 간기세포 또는 분열중기세포에 보합시켜 5번 염색체의 단완의 결손을 확인하였다. FISH 분석은 1) Probe hybridization 먼저 슬라이드 표본을 변성시키기 위해 차례로 70%, 80%, 95%의 에탄올로 상온에서 각각 2분간 탈수한 후 70% formamide/2XSSC, pH 7.0, 73°C에서 2분간 변성 한 후 70%, 80%, 95%의 에탄올로 각각 2분간 탈수하였다. probe는 dioxigenin-labeled Telomere specific DNA probe, chromosome 5 pter (Q-BIOgene) 10 µL를 96°C에서 5분간 변성시킨 다음 37°C에서 15분동안 preanneal 시켰다. 변성된 슬라이드를 37°C hot plate 위에서 diamond pen으로 표시한 영역에 preannealed probe 10 µL를 가한 후 24X24 cover glass로 덮고 rubber cement로 붙힌 뒤 37°C humidity 한 상태로 12시간 동안 반응을 시행하였다. 2) Post hybridization 37°C 1X wash buffer에 살짝 담근 후 cover glass를 조심스럽게 떼어낸 후 65°C 1X wash buffer에 5분간 수세하였다. 그 후 상온의 1X PBD에 5분간 수세한 후 꺼내어 실온에서 건조하고 DAPI 10 µL 가한 후 24X24 cover glass로 덮고 sealing 한 후 검경 및 분석을 시행하였다.

**결 과**

임상적으로 정신 지체, 발육 부진, 소뇌증 등 묘성 증후군으로 의심 의뢰된 환자 20명을 분석한 결과 성별은 여자 14명, 남자 6명이었고, 연령은 1일부터 6살까지 소아 환자였다. 1살 이하의 환자는 12명이었고, 2살 이하의 환자는 4명, 그리고 나머지는 3살과 4살 6살의 환자였다. 임상 증상으로는 고양이 울음와 소두증이 12명에서 나타났으며, 정신지체가 9명으로 가장 많았다. 20명 환자에 대한 염색체 분석 결과 del(5)(p14)이 9명(45%)로 가장 많았으며, del(5)(p13)이 7명(35%), del(5)(p15.1)(15%)이 3명, del(5)(p15.2)이 1명(5%) 순의 결실 양상을 확인하였다(Table 1, 2, Fig. 1, 2).

부모 검사가 시행된 경우는 20명 중 12명으로 아버지의 평균 나이는 33세, 어머니의 평균 나이는 32세였으며, de novo 환자 9명의 부모 중의 경우 아버지의 평균 나이는 33세, 어머니의 평균 나이는 31세였다. 또한 3명의 familial case에서 아버지의 평균 나이는 34세, 어머니의 평균 나이



**Fig. 1.** An ideogram of the distal portion of 5p is shown. 20 patients with 5p deletions. The black bar represents the location of chromosomal material in each case.

34세로 묘성 증후군으로 의뢰된 20명 중 검사가 시행된 12명 전체 환자의 부모 평균 나이보다 다소 높은 것으로 보인다. 12명의 부모 염색체 분석 결과, 9명 환자의 부모에서 정상

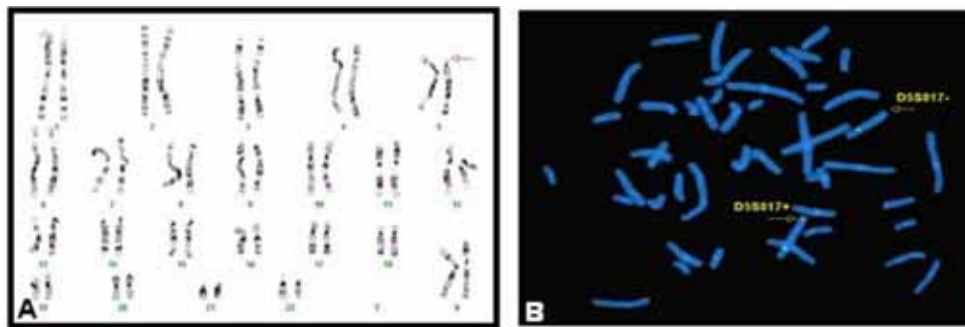
**Table 1.** Summary of 20 Patients with 5p Terminal Deletions

#	Patient	Karyotype	Phenotype
1	M/2y	46,XY,del(5)(p13.2)	CC, MC, TD, DD, PR, SD
2	F/3m	46,XX,del(5)(p13)	CC, MC, TD, PR, SD, MR, FTT, Hypertelorism
3	F/1d	46,XX,del(5)(p13)	CC, MC, TD, Small for gestational age, skin tag on Rt cheek
4	F/1m	46,XX,del(5)(p13.3).ish del(5)(TEL5p-)	CC, MC, TD, DD, PR, MR
5	F/2y	46,XX,del(5)(p13)	CC, MC, TD, SD, moon-like face, Hypertelorism
6	F/1d	46,XX,del(5)(p13)	CC, MC, TD, Perinatal asphyxia
7	F/3m	46,XX,del(5)(p13).ish del(5)(TEL5p-)	CC, MC, TD, DD, PR, SD,
8	F/4y	46,XX,del(5)(p14)	"cry:weak", MC, TD, DD, PR, SD, MR
9	M/3y	46,XY,del(5)(p14)	CC, MC, TD, MR, Language delay
10	F/22d	46,XX,del(5)(p14)	"No cry", TD, Hypertelorism, ear deformity
11	F/1d	46,XX,del(5)(p14)	CC, MC, TD, Simian line
12	M/6y	45,XY,-5,-22,+t(5:22)(p14;q11.2)	"No cry", MC, TD, DD, PR, SD, Hypertelorism
13	F/1d	46,XX,der(5)t(5:18)(p15.1;p11.2)	CC, MC, TD, DD, PR, SD, MR
14	F/1.3y	46,XX,der(5)t(5:15)(p15.1;q22),der(15)r(5:15)(p15.1;p13q22) ish der(5)t(5:15)(TEL5p-), der(15)r(5:15)(WCP15+)	CC, MC, TD, PR, SD, Hypotonia, FTT
15	F/1.3y	46,XX,del(5)(p15.2)	CC, MC, TD, DD, PR, SD
16	M/10m	46,XY,del(5)(p14)	CC, MC, TD, DD, Hypotonia, strabismus
17	F/1.3y	46,XX,del(5)(p15.2)	DD, MC, MR, SD, Hypotonia
18	M/30d	46,XX,del(5)(p14).ish del(5)(TEL5p-)	CC, MC, TD, MR, skin tag on Lt ear
19	M/1y	46,XY,del(5)(p14)	CC, TD, Hyotonia, Hypertelorism, ear deformity
20	F/5.6	46,XX,del(5)(p15.1)ish del(5)(p15.1)(D5S17-)	CC, MC, TD, MR, Hypertelorism, Hypotonia, strabismus

Abbreviations : CC, cat-like cry; MC, microcephaly; TD, typical dysmorphism; DD, developmental delay; PR, psychomotor retardation; SD, speech delay; MR, mental retardation; FTT, failure to thrive

**Table 2.** Summary of 5p terminal deletions in 20 patients including parents

#	Karyotype	Parents' Karyotype	Method & Result			
			GTG banding	FISH probe TEL5p-/WCP	CGH array	Finding (A) (B) (C)
1	46,XY,del(5)(p13.2)	none	+			+
2	46,XX,del(5)(p13)	father;46,XY/mother;46,XX	+			+
3	46,XX,del(5)(p13)	father;46,XY/mother;46,XX	+			+
4	46,XX,del(5)(p13.3).ish del(5)(TEL5p-)	father;46,XY/mother;46,XX	+	+		+
5	46,XX,del(5)(p13)	none	+			+
6	46,XX,del(5)(p14)	none	+			+
7	46,XX,del(5)(p13).ish del(5)(TEL5p-)	father;46,XY/mother;46,XX	+	+ / +		+
8	46,XX,del(5)(p14)	father;none/mother;46,XX	+			+
9	46,XX,del(5)(p14)	father;46,XY/mother;46,XX	+			+
10	46,XX,del(5)(p14)	father;46,XY/mother;46,XX	+			+
11	46,XX,del(5)(p14)	none	+			+
12	45,XY,-5,-22,+t(5;22)(p14;q11.2)	none	+			+
13	46,XX,der(5)t(5;18)(p15.1;p11.2)	father;46,XY,t(5;18)(p15.1;p11.2)/ mother;46,XX	+			*a
14	46,XX,der(5)t(5;15)(p15.1;q22),der(15)r(5;15)(p15.1;p13q22) ish der(5)t(5;15)(TEL5p-), der(15)r(5;15)(WCP15+)	father;46,XY/mother;46,XX	+	+		+
15	46,XX,del(5)(p13)	none	+			+
16	46,XY,del(5)(14).ish del(5)(TEL5p-)	none	+	+		+
17	46,XX,del(5)(p15.2)	father;46,XY/mother;46,XX	+		+	+
18	46,XX,del(5)(p14).ish del(5)(TEL5p-)	father;46,XY/mother;46,XX	+	+		+
19	46,XY,del(5)(p14),dup(8)(p22)	father;46,XY/ mother;46,XX,t(5;8)(p14;p22)	+	+		*b
20	46,XX,del(5)(p15.1),dup(6)(q26) ish del(5)(p15.1)(D5S17-)	father;46,XY,t(5;6)(p15.1;q26)/ mother;46,XX	+			*a



**Fig. 2.** Karyotype and FISH analysis using Cri-du-chat region Probe in a patient with Cri-du-chat syndrome. (A) (subject 7). 46,XX,del(5)(p13), (B) FISH with Cri-du-chat Region Probe; arrow indicates a deletion of the Probe(D5S817-) in a chromosome 5.

핵형을 관찰되었다. 정상 핵형을 갖는 부모에서 de novo 타입의 표성증후군 중 1명에서 환염색체를 동반한 5p 결손으로 46,XX,der(5)t(5;15)(p15.1;q22), der(15)r(5;15)(p15.1;p13q22). ish der(5)t(5;15)(tel5p-),der(15)r(5;15)(wcp15+)을 확인하였다(Fig. 3). 그 외의 나머지 3명 환자는 가족력으로 부계에 의한 경우가 2명으로 전좌 46,XY,t(5;18)(p15.1;p11.2)에

의한 결실 양상(Fig. 4)과 전좌 46,XY,t(5;6)(p15.1;q26)의 결실 양상을 보였으며(Fig. 5) 모계의 전좌 46,XX,t(5;8)(p14;p22)에 의한 1명이 있었다(Fig.6). 이 경우 결실양상이 46,XY,del(5)(p14),dup(8)(p22)으로 확인하였다. 특히 CGH array 분석을 통해 RP11-80F6를 포함하는 결실 위치를 정확히 확인할 수 있었다(Fig. 7). 이는 5p15.2로부터 말단부위까지의 결

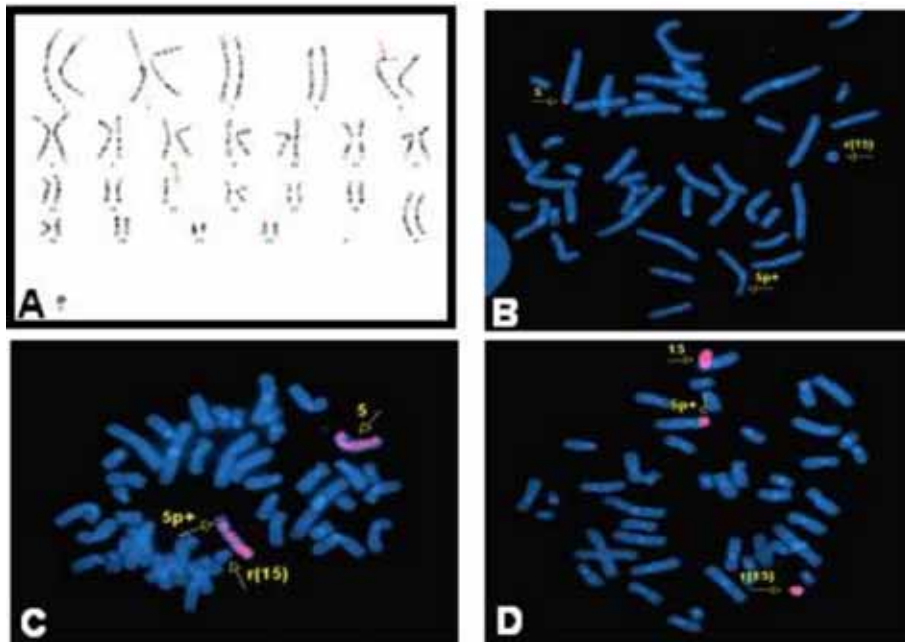


Fig. 3. (A) 46,XX, der(5)t(5;15)(p15.1;q22), r(15)(p13q22), (B). FISH with telomere specific DNA probe, chromosome 5 pter, red, (C). FISH with whole chromosome 5 painting probe, (D) FISH with whole chromosome 15 painting probe.

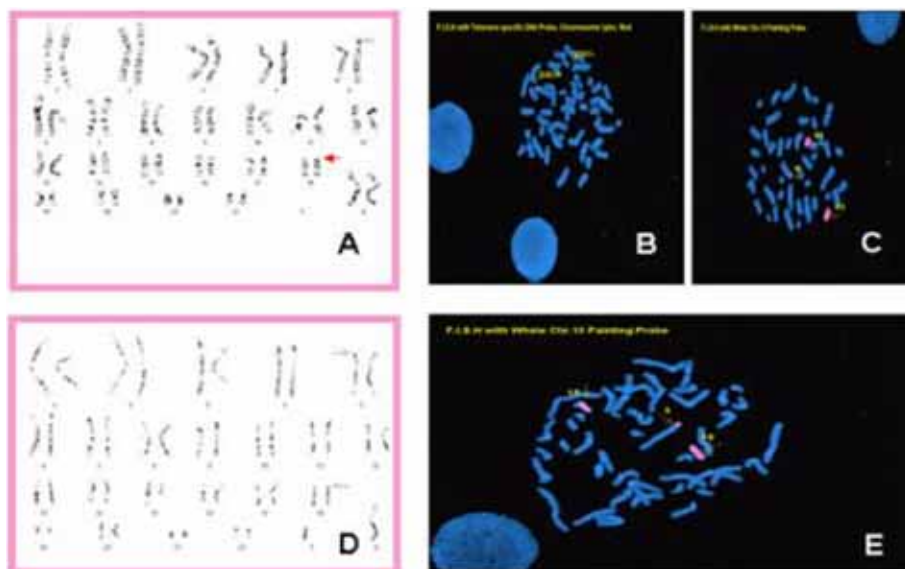


Fig. 4. (A) 46,XX, der(5)t(5;18)(p15.1;p11.2), (B) FISH with telomere specific DNA probe, chromosome 5 pter, red, (C) FISH with whole chromosome 18 painting probe, (D) 46,XY, der(5)t(5;18)(p15.1;p11.2), (E) FISH with whole chromosome 18 painting probe.

실을 나타낸 것이다. 그리고 시행되지 못한 8명의 환자 중 1명의 환자에서 5번과 22번의 전좌에 의한 5p 결손을 확인하였다. 각 결실 부위에 따른 임상 양상도 분석하였는데 고양이 울음소리를 비롯하여 소두증, 발육지체, 언어지체 등의 임상양상을 비교하여 분석하였다(Table 1, 2).

### 고 찰

묘성 증후군의 염색체 이상은 80-85%에서 5번 염색체 단완의 소실로 인하며 10-15%에서는 부모 염색체의 전좌 그

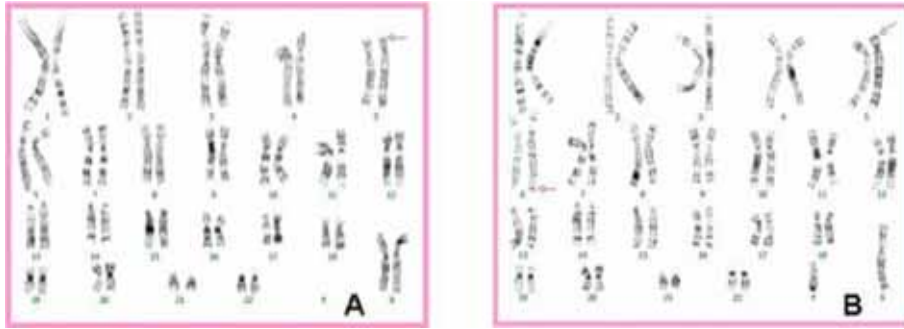


Fig. 5. (A) 46,XX, del(5)(p15.1),dup(6)(q26) (B) father of translocation carrier, 46,XY,t(5:6)(p15.1;q26).

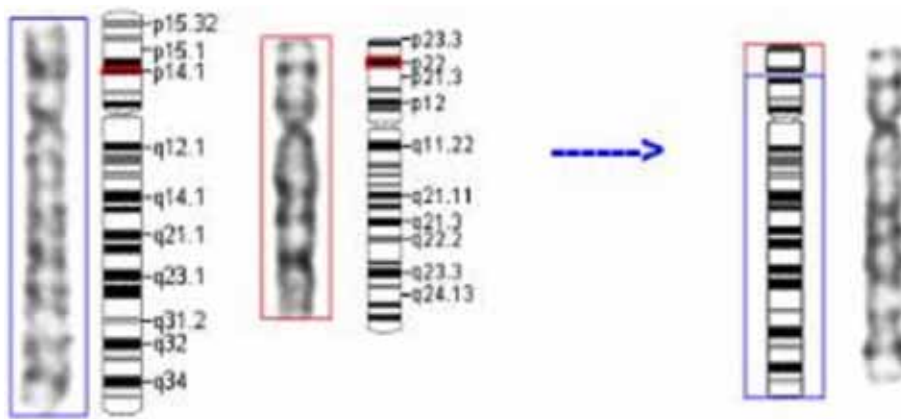


Fig. 6. An ideogram represent of deletion 5p and duplication 8p originate from mother of translocation carrier, t(5:8)(p14;p22). The red box of right represents duplication 8p of chromosomal material in case.

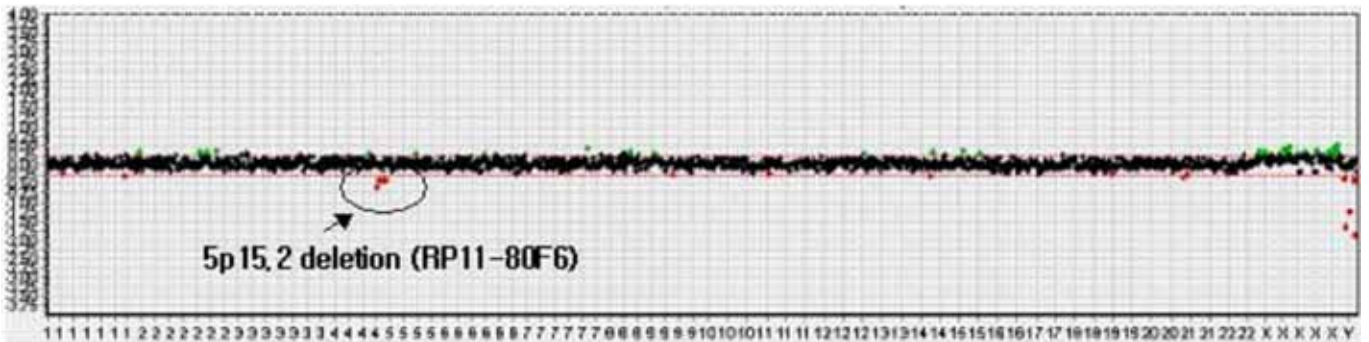


Fig. 7. Ratio plots from CGH array data for whole chromosomes (subject 17). Chromosome 5 shows three clone deletion including RP11-80F6 on the p-arm (15.2).

리고 1% 미만에서는 간질성 소실, 환 염색체, 모자이크 등에 의해 유발되는 것으로 보고되는데<sup>2,7)</sup>, 본 연구에서 표성중후군으로 외뢰된 20명의 대상 환자를 결실 부위에 따라 분석한 결과 del(5)(p14)(45%)이 9명으로 가장 많았고, del(5)(p13)(35%)이 7명, del(5)(p15.1)(15%)이 3명이었다. 그리고 del(5)(p15.2)(5%)에서 1명으로 각각의 결실 양상을 확인 할수 있

었다. 결실 양상으로 16명(80%)의 환자에서 5번 염색체 단완의 소실을 확인하였으며 4명(20%)의 환자에서 5번 염색체를 포함한 진좌를 확인하였다. 그 중 4명(15%)은 가족력이 있는 경우로 기존의 보고와 유사한 빈도를 보였다. Fig. 1에서는 1994년 Overhauser와 1995년 Church가 발표한 자료<sup>5,6)</sup>를 근거로 왼쪽 막대에서는 20명의 대상 환자의 결실부위를 표시



하였다. 20명의 대상 환자는 전부 말단의 결실을 가지고 있었고, 그 중 3명은 5번 염색체를 포함한 전좌로 인해 나타난 결실이었다. 20명의 대상 환자들은 5번 염색체에 일정한 결실부위를 나타나지 않아 breakage hot spot이 없다는 이전의 보고<sup>3)</sup>와 비슷한 결과를 나타내었다. 5p 결실에 따른 임상양상에 대해서는 결실 부위가 커짐에 따라 임상양상이 더욱 심해지는 경향이 있는 것으로 보고되고 있는데, p15.3 결실은 speech delay, 15.2는 cat-like cry 및 facial dysmorphism과 관련이 되며, p14 결실은 severe mental retardation과 microcephaly 등을 보고하고 있다<sup>17-21)</sup>.

5번 염색체를 포함한 전좌를 가지고 있는 2명의 환자에서는 부계의 전좌에 의한 것으로 확인하였으며, 1명의 환자는 모계의 전좌에 의한 것으로 확인하였다. 부계의 전좌에 의한 5p deletion을 가지고 있는 2명의 환자 중 한 예는 1살 된 여아로 태어난지 하루만에 묘성 증후군으로 검사 의뢰되어 말초혈액 염색체 검사결과 46,XX,der(5)t(5:18)(p15.1;p11.2)로 보고되었으며, 그 후 분자세포 유전학을 통한 FISH 분석에서 TEL 5p DNA Probe (Q-BIOgene)를 이용하여 하나의 signal을 확인하였고 5번 염색체 단완의 결실을 발견하였다. 부모의 말초혈액 염색체 검사와 FISH검사[TEL 5p DNA Probe, Whole chromosome 18 painting Probe (Q-BIOgene)]로 부계에서 5번 염색체 단완과 18번 염색체 단완의 전좌를 확인할 수 있었다. 이 환자의 경우에는 두 염색체 사이의 전좌에 있어서 그 크기가 서로 비슷했기 때문에 일반적인 세포 유전학적 검사로는 5번 염색체의 소실 유무를 정확히 확인할 수 없었다. 그리고 부계의 경우에도 말초 혈액 염색체 검사 상에서는 두 염색체사이의 전좌를 확실히 알 수 없었다. 이에 분자 세포 유전학 검사인 FISH 분석을 시행하였고 두 염색체 사이의 전좌를 확인할 수 있었다(Fig. 4). 이 환자의 경우에는 5번 염색체 p15.1부터 qter까지의 소실과 18번 상 염색체의 p11.2부터 qter까지의 duplication으로 묘성증후군 외에도 다양한 증상<sup>12)</sup>을 함께 동반할 것으로 예상할 수 있다. 또 다른 한 예는 5.6세 된 여아로 46,XX,del(5)(p15.1), dup(6)(q26)의 핵형을 보였다. 이 환자의 경우 역시 5번 염색체의 단완 말단 결실 부위가 너무 작아 일반적인 말초혈액 염색체 검사상 확인이 어려워 FISH 분석을 시행한 결과 5번 염색체 단완의 p15.1의 결실을 확인할 수 있었고, 부모의 염색체 검사를 시행한 결과 부계에서 5번 염색체 단완과 6번 염색체 장완의 전좌를 알 수 있었다. 그리고 환 염색체(ring chromosome)을 동반한 5p deletion을 가지고 있는 1명의 환

자에서는 1.3세된 여아로 소두증과 발달 장애로 검사의뢰 되어 말초혈액 검사 결과 5번 염색체의 단완이 늘어나 있었으며 15번 염색체는 monosomy로, 그리고 알 수 없는 환염색체를 가지고 있었다. 이에 분자 세포 유전학 검사인 FISH 분석으로 TEL 5p DNA probe와 Whole chromosome 15 painting Probe (Q-BIOgene) 5번 염색체 단완이 15번 염색체의 q22부터 qter으로 전좌된 것을 확인하였고, 환염색체는 15번 염색체임을 확인할 수 있었다. 이에 5번 염색체 단완의 소실을 확인할 수 있었다. 또한 모계의 전좌에 의한 5p deletion을 가진 환자의 경우에는 5번 염색체 p14부터 pter까지의 소실과 8번 염색체의 p22부터 pter까지의 duplication (Fig. 6)으로 묘성증후군 외에도 다양한 증상인 정신지체, 선천적 기형, 뇌무형성증(뇌내기형), 신생아저혈 등이 함께 동반할 것으로 예상할 수 있다<sup>21)</sup>. 최근 염색체 5번과 12번의 모계과 부조계로부터 유래한 가족 내 전좌에 의한 묘성증후군이 보고되기도 하였다<sup>22)</sup>. Cerruti 등<sup>3)</sup>에 의하면 80명의 환자와 148명의 부모 검사 결과 5p deletion이 62명으로 77.5%, interstitial deletion이 7명으로 8.75%, de novo 전좌의 경우 4명으로 5%, familial translocation과 mosaicism이 3명으로 각각 3.75%, 부모의 inversion으로 기원한 결실이 1명으로 1.25% 보고된 바 있다.

묘성증후군의 가장 큰 특징인 고양이 울음소리는 후두 모양의 이상이나 기관지 연화증과의 관련이 보고되었는데 이는 성년이 되어서 지속되기도 한다. 또 Fig. 2에서 보면 고양이 울음소리는 p15.3부위의 결실에 의하며 p15.3내의 작은 부위가 관여하는 것으로 밝혀져 이 부위를 critical region 이라고 명하였다<sup>12)</sup>. 각각의 결실부위에 따라 임상 표현형과의 상관관계가 있음이 보고되었고 결실 부위에 따라 소두증, 지적 능력, 언어 발달 장애 등에 차이를 보일 수 있고, 결실 부위의 크기에 따라 발현되는 표현형이 다를 수 있다고 보고하고 있다<sup>5, 6, 12-14)</sup>. p15.3부위에 울음을 결정짓는 critical region이 있고 p15.2 부위는 증후군의 다른 증상, 이형증, 소두증, 심각한 정신 지체등과 관련되어 있다. 또 p15.1, p13에도 각각 결손을 갖는 가족력에 임상 증후가 보고되어 있다<sup>17)</sup>. 하지만 결실 부위의 크기와 성장 장애와의 상관관계가 없다는 보고 외에 이형증과의 경우에는 밝히기 어렵다고 보고하고 있다<sup>3, 4)</sup>. 또한 묘성증후군 환자에서 소두증의 빈도는 98%로 매우 높다<sup>18)</sup>. 소두증의 강도는 결손사이즈와 깊은 관련이 있으며<sup>19)</sup>, 묘성증후군에서 소두증의 critical region은 5p15.31에 가까이 있는 것으로 보고되고 있다<sup>20)</sup>. 본 연구에서

는 각 환자별 임상증상을 Cat-cry, 타입별 이형증, 소두증, 정신 지체, 언어 장애 등으로 분류하여 결실부위에 따른 상관관계를 알아보았는데 Cat-like cry의 경우 17명의 환자에서 확인 할 수 있었고, 타입별 이형증의 경우 case 17에서만 이 확인 할 수 없었다. 소두증의 경우 case 10, 19를 제외하 나머지 경우에서 관찰되어 p13, p14부위가 아닌 곳에서도 확인 할 수 있었다. 정신 지체, 언어 장애의 경우 검사 당시 진단상의 연령이 낮은 관계로 정확한 판단이 어렵기 때문에 상관 관계를 증명할 수 없었다.

단순한 5p의 de novo 결실의 경우 재발위험도는 아주 적다. 물론, 이런 경우에도 부모 중 한 사람의 생식선에 mosaicism의 가능성은 완전히 배제할 수는 없다. 그러나 familial translocation의 경우에는 재발의 위험도가 높다. 부모 중 한 사람이 균형성 전좌를 가지고 있을 경우, 8.7%에서 18.8%의 불균형 전좌를 가진 자녀를 가질 수 있기 때문에 유전상담과 산전진단이 제공되어야 한다고 보고되고 있다<sup>21)</sup>.

이와 같이 묘성증후군 환자와 부모에 대한 세포 유전학 및 분자 세포 유전학적인 분석에 의한 정확한 결실 부위의 분석과 다른 염색체 이상 공존 여부의 확인으로 임상적 표현형과의 상관성을 고찰함으로써 관련 유전자들의 기능에 대한 연구의 기초자료를 제공할 뿐만 아니라 환자와 가족에게 도움이 되는 유전상담이 가능할 것이라 사료된다.

## 한글요약

**목적 :** 임상증상으로 정신지체, 발육부진, 소두증 등으로 묘성 증후군(Cri du Chat syndrome, CdCs)으로 의뢰된 20명 환자와 부모를 포함한 분자 및 세포유전학적 결과를 분석하므로, 유전형과 표현형과의 상관관계를 고찰하고자 하였다.

**방법 :** 환자와 부모에 대해 분자세포유전학적(FISH, CGH array) 및 세포유전학적 분석을 시행하였고, 이와 함께 임상양상에 대한 비교분석을 시행하였다.

**결과 :** 20명 환자에 대한 5p 결실 양상에 대한 분석 결과 del(5)(p14)이 9명(45%)로 가장 많았으며, del(5)(p13)이 7명(35%), del(5)(p15.1)(15%)이 3명, del(5)(p15.2)이 1명(5%) 순의 결실 양상을 확인하였다. 또한 4명(20%)에서는 5p 결실 외에 다른 염색체(6, 8, 18, 22번)의 결실과 중복이 있음이 확인 되었고, 이중 3명의 환자는 부모 중 한 사람의 균형적 전자에서 기원한 불균형 전자 유형이었다(기원은 부계 2명, 모계 1명). 그리고 5p 결실 부위와 다른 염색체 이상 공존 여

부에 따라 매우 다양한 임상적 양상을 나타내었다.

**결론 :** 이와 같이 묘성증후군 환자와 부모를 포함하는 5번 염색체 단완의 결실양상에 대한 분자 세포 유전학 분석에 의한 정확한 결실 부위의 확인과 다른 염색체 이상의 결손과 증폭의 공존 여부를 확인함으로써 유전형과 임상적 표현형과의 상관관계를 이해하는데 유용할 것이라 생각된다. 나아가 묘성 증후군 환자와 가족에 대한 효과적인 유전상담에 도움이 될 것이라 사료된다.

## 참고문헌

- 1) Lejeune J, Lafourcade J, Berger R, Vialatte J, Boeswillwald M, Seringe P, Turpin R: There cases of partial deletion of short arms of a chromosome No.5 C.R. Acad Sci (paris) 1963;257:3098-102.
- 2) Neiburhr E. The cri du chat syndrome. Hum Genet 1978;44:227-75.
- 3) Cerruti Mainardi P, Perfumo C, Cali A, Coucourde G, Pastore G, Cavani S, Zara F, Overhauser J, Pierluigi M, Dagna Bricarelli F: Clinical and molecular characterization of 80 patients with 5p deletion: genotype-phenotype correlation. J Med Genet 2001;38:151-8.
- 4) Marinescu RC, Johnson EI, Dkyens EM, Hodapp RM, Overhauser J. No relationship between the size of the deletion and the level of development delay in cri-du-chat syndrome. Am J Med Genet 1999;86:71-4.
- 5) Church DM, Bengtsson U, Nielsen KV, Wasmuth JJ, Niebuhr E. Molecular definition of deletion of different segments of distal 5p that result in distinct phenotypic features. Am J Hum Genet 1995;56:1162-72.
- 6) Overhauser J, Huang X, Gersh M, Wilson W, McMahon J, Bengtsson U, Rojas K, Meyer M, Wasmuth JJ. Molecular and phenotypic mapping of the short arm of chromosome 5: sublocalization of the critical region for the cri-du-chat syndrome. Hum Mol Genet 1994;3:247-52.
- 7) Eun ha Kim, M.D., Ji Min Park, M.D., Joo Young Park, Yoon jung Cho, Sang Lak Lee. A case of cri-du-chat syndrome with Genitourinary anomaly Korean J Perinatol Vol 12, NO.1 MAR., 2001
- 8) Church DM, Yang J, Bocian M, Shiang R, Wasmuth JJ. A high-resolution physical and transcript map of the cri du chat region of human chromosome 5p. Genome Res 1997; 7:787-801.
- 9) Overhauser J, Huang X, Gersh M, Wilson W, McMahon J, Bengtsson U, Rojas K, Meyer M, Wasmuth JJ. Molecular and phenotypic mapping of the short arm of chromosome 5: sublocalization of the critical region for the cri-du-chat syndrome. Hum Mol Genet 1994;3:247-52.



- 10) Levy B, Dunn TM, Kern JH, Hirschhorn K, Kardon NB, Delineation of the dup 5q phenotype by molecular cytogenetic analysis in a patient with dup5q/del 5p(cri du chat), *Am J Med Genet* 2002;108:192-7.
- 11) Sreekantaiah C, Kronn D, Marinescu R.C, Goldin B, Overhauser J, Characterization of a Complex Chromosomal Rearrangement in a Patient With a Typical Catlike Cry and No Other Clinical Findings of Cri-du-chat Syndrome, *Am J Med Genet* 1999;86:264-8.
- 12) Izabela L, Agnieszka S, Justyna G, Halina C, Maria S, Cri du chat syndrome determined by the 5p15.3→pter deletion--diagnostic problems, *Eur J Med Genet* 2006;49:87-92.
- 13) Papla CM, Guido P, Chiara C, Michela G, Andrea G, The natural history of Cri du Chat Syndrome. A report from the Italian Register, *Eur J Med Genet* 2006;49:363-83.
- 14) Susan SB, Marilyn G, Hong G et al., Normal Adaptive Function With Learning Disability in Duplication 8p Including Band p22, *Am J Med Genet* 2004;78:114-7.
- 15) Van buggenhout G.J.C.M. Pijkels E. Holvoet M. Schaap C. Hamel B.C.J. Fryns J.P, Cri du chat syndrome: Changing phenotype in older patients. *Am J Med Genet* 2000;90:203-15.
- 16) 김창희, 조의현, 신상만, 김중식: 묘성증후군 1례, *소아과* 1975;18:532.
- 17) Kousseff BG. Chromosome 5,monosomy 5p. In *Birth Defects Encyclopedia*, Buyse ML. Blackwell Scientific Publications: Cambridge 1990:338-9.
- 18) Harvard C, Malenfant P, Koochek M, Creighton S, Mickelson EC, Holden JJ, Lewis ME, Rajcan-Separovic E., A variant Cri du Chat phenotype and autism spectrum disorder in a subject with de novo cryptic microdeletions involving 5p15.2 and 3p24.3-25 detected using whole genomic array CGH., *Clin Genet*. 2005;67:341-51.
- 19) Laczmanska I, Stembalska A, Gil J, Czermarmazowicz H, Sasiadek M., Cri du chat syndrome determined by the 5p15.3→pter deletion--diagnostic problems., *Eur J Med Genet*. 2006 Jan-Feb;49(1):87-92. Epub 2005 Jul 6.
- 20) South ST, Swensen JJ, Maxwell T, Rope A, Brothman AR, Chen Z., A new genomic mechanism leading to cri-du-chat syndrome., *Am J Med Genet A*. 2006 Dec 15;140:2714-20.
- 21) Mainardi PC, Cri du Chat syndrome, *Orphanet J Rare Diseases*, 2006;1:33.
- 22) Vasudevan PC, Parker MJ, Monosomy 5p and trisomy 12p in a boy with familial balanced translocation, *Clin Dysmorphol* 2006;15:85-7.