

학교선별뇨검사를 통하여 조기에 발견된 Oligomeganephronia의 4년 추적 관찰 1례

아주대학교 의과대학 소아과학교실, 해부병리학교실*, 국민건강보험공단 일산병원 소아과†

함주연 · 구남향 · 배기수 · 임현이* · 김기혁†

= Abstract =

A Four-year Follow-up Case of Oligomeganephronia Detected Early by School Screening Urinalysis

Ju Yeon Ham, M.D., Nam Hyang Koo, M.D., Ki-Soo Pai, M.D.
Hyun Yi Lim, M.D.* and Kee Hyuck Kim, M.D.†

Departments of Pediatrics and Pathology*, Ajou University School of Medicine, Suwon,
Departments of Pediatrics†, NHIMC Ilsan Hospital, Ilsan, Korea

Oligomeganephronia is congenital hypoplasia of kidney with renal pathology showing very small number of nephrons with compensatory hypertrophy of the remaining glomeruli. A 7-year-old girl was referred to our nephrology clinic due to hematuria detected on school screening urinalysis and diagnosed as chronic renal failure and oligomeganephronia on renal biopsy. We are reporting the clinical and histomorphometric changes for the four years follow-up with review of literatures. (J Korean Soc Pediatr Nephrol 2003;7:223-228)

Key Words : Oligomeganephronia, Hematuria, School screening urinalysis, Glomerular size, Histomorphometric changes

서 론

Oligomeganephronia(신원거대감소증)는 조직학적으로 감소된 신원과 보상성으로 비대해진 사구체를 특징으로 하는 드문 질환으로 그 원인과 발생 기전에 대해서는 아직 정확하게 밝혀진 바는 없으나 산발적인 단독 기형으로 발생하거나 [1-7] 염색체 이상이나 다발성 기형과 함께 나타나기도 한다[8-10]. 또한 형제에서의 유병이 보고된 바도 있어 유전적인 원인도 고려되는 질환이다[11]. 감소된 신원에 대한 과부하로 인해 점

차 사구체는 비대해지고 부분 분절성 사구체 경화증으로 진행되며 이는 결국 만성 신부전으로 이르게 된다. 이 질환에 걸린 환자의 임상 양상은 신생아 시기에서부터 다뇨, 다음, 탈수, 구토, 설사 등의 증상을 보이며 점차 만성 신부전으로 진행하기도 하고, 유아기에는 특이 증상이 없이 지나다가 학동기 이후에 건강검진시 발견된 뇨검사상의 이상을 시작으로 결국 만성 신부전, 성장부전으로 이르는 경우도 있다. 저자들은 학교선별뇨검사에서 우연하게 현미경적 혈뇨가 있어 본원으로 전원된 여아에 대해 방사선학적 검사와 신 생검을 통해 oligomeganephronia 진단을 내리고, 4년간 성장 발달, 혈액 검사, 복부 초음파 검사, 신 생검을 추적 관찰한 증례가 있어 보고하는 바이다.

접수 : 2003년 9월 29일, 승인 : 2003년 10월 16일
책임저자 : 배기수, 수원시 팔달구 원천동 산 5
아주대학교 의과대학 소아과학교실
Tel : 031)219-5163 Fax : 031)219-5169
E-mail : kisoopai@ajou.ac.kr

증 례

환 아 : 김○영, 7년 6개월, 여아

주 소 : 학교선별뇨검사에서 발견된 현미경적 혈뇨

현병력 : 비교적 건강하게 지내오던 환아로 학교선별뇨검사에서 현미경적 혈뇨가 발견되었고, 개인 의원에서 시행한 재검사에서 역시 현미경적 혈뇨가 발견되어 본원으로 전원되었다.

과거력 및 가족력 : 환아는 1남 1녀 중 막내이며 신생아 시기에 ○○대학병원에서 껌뇨, 탈수가 동반된 급성 장염으로 입원한 병력이 있었고, 이후 비교적 건강하게 성장했다. 환아의 어머니는 건강 검진시 간헐적으로 현미경적 혈뇨, 단백뇨가 있다고 하며 이모할머니(63세)는 10년 전부터, 이모(31세)는 8년 전부터 혈액투석 중이라고 한다.

이학적 검사 : 환아는 외견상 정상으로 보였고 두부, 흉부, 심장 및 복부, 사지 진찰에서 특이 소견은 없었으며 최근 피로감, 체중 증가 혹은 감소, 발열 등의 증세도 없었다.

신체 계측 및 검사 소견 : 내원시 혈압 110/80 mmHg, 신장 120.9 cm, 체중 26 kg으로 정상 발달상태 였으며, 혈색소 11.1 g/dL, 적혈구 용적 32.4%, 백혈구 4,020/mm³, 혈소판 340,000/mm³, 혈중 요소질소 27.8 mg/dL, 혈청 크레아티닌 1.2

mg/dL, 칼슘 8.7 mg/dL, 인 4.2 mg/dL, 요검사 단백 1+, 적혈구 20/HPF, 백혈구 4/HPF, 사구체여과율 52 mL/min/1.73mm³, 요 단백/크레아티닌 비 1.16이었다. 당시 시행한 복부 초음파에서 우측 신장의 크기가 5.4×2.3 cm², 좌측 신장의 크기는 5.6×2.8 cm²으로 작아져 있었고 피질과 수질의 에코음영이 증가되어 있었으며 그 경계가 불분명하였다(Fig. 1). 배뇨성 방광 요도 조영술에서 방광 요관 역류소견은 관찰되지 않았고, DMSA 신주사에서 결손 부위는 보이지 않으나 양측 신장의 활성도가 떨어져 있었으며 DTPA 신주사에서 양측 신장의 섭취가 감소되어 있는 소견이 관찰되었다. 같은 시기 시행한 신조직 검사에서 전반적인 사구체 개수의 감소와 사구체의 비대, 신 세뇨관의 확장이 관찰되어 신원거대과소증과 함께 만성 신우신염을 의심케 하는 소견이었고, 평균 사구체 용적은 5.8×10⁶ μm³이었다(Fig. 2). 추적 관찰 4년째(환아 나이 11년 5개월) 시행한 검사상, 혈압 103/57 mmHg, 키 136.4 cm, 몸무게 44.6 kg이었으며, 혈색소 10.5 g/dL, 적혈구 용적 30.4%, 백혈구 5,650/mm³, 혈소판 286,000/mm³, 혈중 요소질소 48.1 mg/dL, 혈청 크레아티닌 2.3 mg/dL, 칼슘 8.7 mg/dL, 인 4.2 mg/dL, 요검사 단백 2+, 적혈구 21/HPF, 백혈구 1/HPF, 사구체여과율 31 mL/min/1.73mm³, 요 단백/크레아티닌 비 3.0이었다.

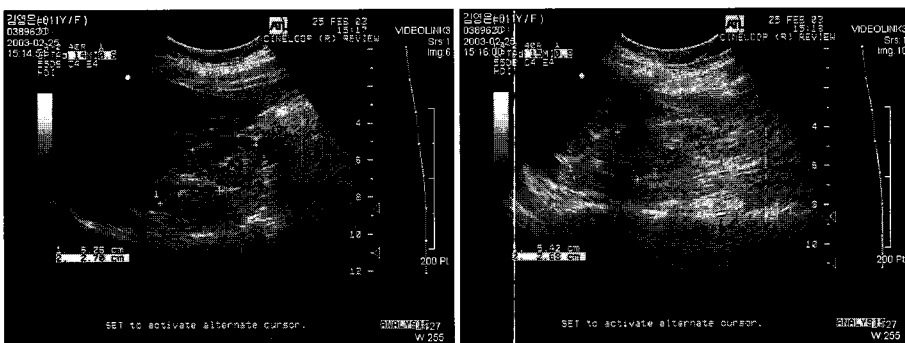


Fig. 1. Renal ultrasonogram showed decreased renal size(5.4×2.3 cm² at right side, 5.6×2.8 cm² at left side) and poor corticomedullary differentiation with increased echogenicity at the initial presentation.




Fig. 2. Comparison of glomerular hypertrophy in the patient(A) to the age-matched normal(B). A three-fold increase in glomerular size and mild tubular dilatations are observed in the patient(H&E, ×200).

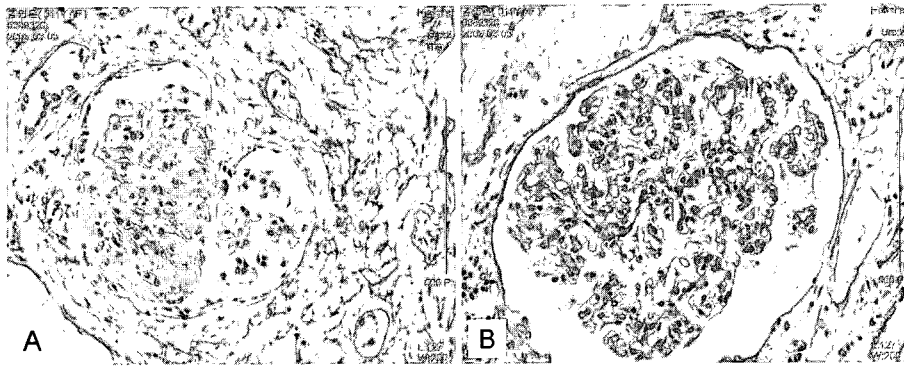


Fig. 3. A total of 9 glomeruli were harvested on the follow-up renal biopsy after 4 years. Two of these revealed segmental sclerotic changes(A) and the others showed glomerular hypertrophy(B)(H&E, ×200).

Table 1. Clinical and Histomorphometric Changes in the Patient with Oligomeganephronia for the 4 Years Follow-up

Findings	Initial at 7.6 years	Follow-up at 11.5 years
Height(cm)	120.9(25-50 [Ⓟ])	136.4(10-25 [Ⓟ])
GFR(mL/min/1.73m ³)	52	31
Scr(mg/dL)	1.2	2.3
Renal size on ultrasonogram	5.4×2.3 cm ² (Rt.)	6.2×2.7 cm ² (Rt.)
MGV(×10 ⁶ μm ³)	5.6×2.8 cm ² (Lt.)	5.4×2.6 cm ² (Lt.)
ratio to the normal ^A	5.8	3.8
	×7.1	×4.6

GFR : glomerular filtration rate by creatinine clearance, Scr : serum creatinine level, [Ⓟ] : percentile, MGV : mean glomerular volume, ^ACalculations are done through the method and results of reference #12

당시 시행한 복부 초음파에서 우측 신장: 6.2× 2.7 cm², 좌측 신장: 5.4×2.6 cm²으로 여전히 크기가 정상에 비하여 작았으며, 피질과 수질의 경계가 불명확하였다. 같은 시기 추적시행한 신초직 검사상 사구체의 비대 소견과 국소성 분절성 사구체 경화증 소견을 보였다. 평균 사구체 크기

함주연 외 4인 : 학교선별뇨검사를 통하여 조기에 발견된 Oligomeganephronia의 4년 추적 관찰 1례

는 $3.8 \times 10^6 \mu\text{m}^3$ 이었다(Fig. 3, Table 1).

임상 경과 : 환아는 현재 전신상태는 양호하나, 만성 신부전과 성장장애가 진행되고 있어 일반적인 관리와 함께 성장 호르몬 투여를 고려 중에 있다.

고 찰

Oligomeganephronia의 발생원인과 기전은 아직 명확하게 밝혀져 있지 않다. Foster 등은[13] 18주의 태아와 33주의 미숙아 신장에서 metanephric blastema가 감소되어 있는 사실을 밝혀내 이것이 oligomeganephronia의 발생기전임을 설명하였다. Salomon 등은[14] heterozygous PAX2 변이가 쥐와 인간에서 신 저형성(renal hypoplasia) 및 망막결손과 관계가 있음을 알아 내고 9명의 oligomeganephronia 환자들에서 PAX2 돌연변이를 검사한 결과, 3명에서 발견이 되었다. 이에 oligomeganephronia 환자들의 경우 반드시 안과 검진과 PAX2 돌연변이를 검사할 것을 제안하였다. 박과 지는[15] 다발성 선천성 기형을 보이는 4p 결손 증후군 환아 2례를 부검하여 oligomeganephronia가 동반되어 있음을 밝혔다. 이 환아들의 염색체 배양 결과는 각각 4p 결손과 4p 원형이었다. Kusuyama 등은[16] 외형이 4p 단염색체 증후군과 닮은 형제 2명에서 발견된 oligomeganephronia를 보고하였으며, oligomeganephronia의 원인으로 유전적인 소인의 가능성을 제안하였다. 그 이외에도 branchio-oto-renal, acro-renal, renal coloboma syndrome 등의 다발성 기형과[9, 10] 연관되어 있어서 나타나기도 하는데, Anderson 등은[17] 4번 염색체의 모자이크 운상화를 가진 Seckel syndrome 환자에게서 oligomeganephronia가 동반되어 있음을 관찰하여 4p 말단 결실이 oligomeganephronia와 연관이 있다는 보고를 하였다.

Oligomeganephronia의 임상 양상은 신생아기에 다뇨, 다음, 구토, 설사, 탈수 등의 증상을 보

이다가 회복된 후 학동기에서부터 서서히 왜소증, 식욕 부진 등의 증상을 보이며 만성 신부전으로 진행되는 경우와 학동기가 될 때까지 비교적 건강하게 성장하던 중 우연하게 학교 검진에서 단백뇨나 혈뇨로 발견되어 점차 만성 신부전으로 진행되는 예가 있었다. 우리 나라에서는 김등이[18] 우연히 발견된 단백뇨에 의해 oligomeganephronia를 진단하고 신장이식 수술을 시행한 경우를 발표하였다.

진단은 신 생검을 통한 조직병리학적 소견으로 이루어진다. 본 환아의 경우 처음 시행한 신 생검상 전반적인 사구체 개수의 감소와 함께 보상성의 비대, 사구체 주변으로 섬유화의 진행, 신세뇨관의 확장이 관찰되어 oligomeganephronia와 함께 만성 신우신염에서 볼 수 있는 소견을 보였으나 4년 후 추적 시행한 신생검상 상기의 소견에 더불어 사구체의 국소성 분절성 경화증이 관찰되었고, 사구체 총맥(tuft)의 면적을 말하는 평균 사구체 용적(mean glomerular volume)이 감소된 것을 알 수 있었다. 관찰된 사구체의 숫자의 부족으로 통계적 유의성은 둘 수 없으나, 평균 사구체 크기가 감소한 주요 원인이 사구체 경화에 의한 것임을 확인할 수 있었다. McGraw 등은[19] oligomeganephronia 환자들의 소변 검사상 단백뇨의 진행은 감소된 사구체에 대한 과부하의 결과이고 이는 해부 병리학적으로 부분 분절성 경화증의 형태로 나타나며 결국 신기능의 급하강을 의미한다고 하였다. 본 환아의 경우도 추적 시행한 신 생검상 국소성 분절성 사구체 경화증을 보이며 당시 혈청 요소질소와 크레아티닌의 증가, 사구체여과율의 감소 등 신기능의 감소와 함께 성장 부전이 진행되는 전형적인 임상경과를 취하고 있었다. 치료는 신부전으로 진행되는 경우에 대하여 수분, 전해질 교정, 대사성 산증 교정, 빈혈 교정, 미세 영양 공급 등의 보존적인 요법을 시행하며, 말기 신부전에 이르면 투석 또는 신이식을 시행한다.

본 질환은 우연하게 발견된 신기능 감소나 요

이상 소견 등을 통하여 진단되는 경우를 제외하고는 조기 진단이 어렵다. 신기능이 크게 소실되어 그에 따른 신부전 증상이 발생되어야 병원을 찾기 때문이다. 따라서 본 증례의 의의는 신기능이 심하게 저하되기 이전에 학교선별요검사를 통하여 oligomeganephronia를 조기진단 할 수 있었던 것이며, 4년 동안 임상경과와 신조직 소견 변화에 대하여 관찰할 수 있었던 점이라 하겠다.

한 글 요약

Oligomeganephronia는 선천적인 신형성 부전으로 신원의 수가 감소되고 보상성으로 사구체가 비대해진 질환으로 지금까지 전 세계적으로 약 60례만이 보고될 정도로 매우 드문 질환이다. 저자들은 학교선별요검사에서 현미경적 혈뇨를 보였던 환아에서 신생검을 통하여 oligomeganephronia를 조기에 진단하고, 4년간 신부전증 및 성장부전의 진행 소견과 함께 사구체 경화증의 발생으로 사구체 용적이 감소하는 소견을 관찰할 수 있었기에, 이를 문헌 고찰과 함께 보고하는 바이다.

참 고 문 헌

- 1) Rayer P, Habib R, Mathieu H, Courtecuise V. Bilateral congenital renal hypoplasia with reduction in number and hypertrophy of the nephrons in children. *Ann Pediatr* 1962;38:753-66.
- 2) Carter JE, Lirenman DS. Bilateral renal hypoplasia with oligomeganephronia. *Am J Dis Child* 1970;120:537-42.
- 3) Van Acker KJ, Vincke H, Quatacker J, Senesael L, Van den Brande J. Congenital oligonephronic renal hypoplasia with hypertrophy of nephrons(Oligomeganephronia). *Arch Dis Child* 1971;46:321-6.
- 4) Thorner PS, Arbus GS, Celermajer DS, Baumal R. Focal segmental glomerulosclerosis and progressive renal failure associated with a unilateral kidney. *Pediatrics* 1984;73:806-10.
- 5) Van Acker KJ, Roodhooft AM, Melis K. Monozygotic twins non-concordant for oligomeganephronic renal hypoplasia: artery-vein placental shunting as a possible pathogenetic mechanism. *Clin Nephrol* 1986;25:165-8.
- 6) Nomura S, Osawa G. Focal glomerular sclerotic lesions in a patient with unilateral oligomeganephronia and agenesis of the contralateral kidney: a case report. *Clin Nephrol* 1990;9:571-5.
- 7) Adelman RD, Shapiro S. Bilateral renal hypoplasia with oligomeganephronia. *Urol* 1997;9:571-5.
- 8) Anderson CE, Wallerstein R, Zamerowski ST, Witzleben C, Hoyer JR, Gibas L, Jackson LG. Ring chromosome 4 mosaicism coincidence of oligomeganephronia and sign of Seckel syndrome. *Am J Med Genet* 1997;72:281-5.
- 9) Salloum AA, Rasheed SA, Husain MA, Mugeiren MM, Rikabi AS, Sohaibani MO. Acrorenal syndrome associated with visual defect. *Pediatr Nephrol* 1996;10:759-60.
- 10) Keymolen K, Van Damme-Lombaerts R, Verloes A, Fryns JP. Distal limb deficiencies, oral involvement, and renal defect: report of a third patient and confirmation of a distinct entity. *Am J Med Genet* 2000;93:19-21.
- 11) Moerman Ph, Van Damme B, Prosemans W, Devlieger H, Goddeeris P, Lauweryns J. Oligomeganephronic renal hypoplasia in two siblings. *J Pediatr* 1984;105:75-7.
- 12) 김기혁, 박동철, 조형구, 김교순, 김은미, 진소영. 미세 변화 신증후군 환아에서 사구체 상피세포의 변화와 단백뇨 및 신기능과의 상관관계. *대한신장학회지* 1996;15:473-484.
- 13) Foster SV, Hawkins EP. Deficient metanephric blastoma—a case of oligomeganephronia? *Pediatr Pathol* 1994;14:935-43.
- 14) Salomon R, Tellier AL, Attie-Bitach T, Amiel J, Vekemans M, Lyonnet S, Dureau P, et al. PAX 2 mutations in oligomeganephronia. *Kidney Int* 2001;59:457-62.
- 15) Park SH, Chi JG. Oligomeganephronia as-

함주연 외 4인 : 학교선별노검사를 통하여 조기에 발견된 Oligomeganephronia의 4년 추적 관찰 1례

- sociated with 4p deletion type chromosomal anomaly. *Pediatr Pathol* 1993;13:731-40.
- 16) Kusuyama Y, Tsukino R, Oomori H, Kuri-bayashi K, Katayama H, Koike M, et al. Familial occurrence of oligomeganephronia. *Acta Pathol Jpn* 1985;35:449-57.
- 17) Anderson CE, Wallerstein R, Zamerowski ST, Witzleben C, Hoyer JR, Gibas L, et al. Ring chromosome 4 mosaicism coincidence of oligomeganephronia and signs of Seckel syndrome. *Am J Med Genet* 1997;72:281-5.
- 18) 권민중, 김병길, 박기일, 임현이, 최인준. 신장이식 수술로 치험한 oligomeganephronia 1례. *대한신장학회지* 1994;13:619-24.
- 19) McGraw M, Poucell S, Sweet J, Baumal R. The significance of focal segmental glomerulosclerosis in oligomeganephronia. *Int J Pediatr Nephrol* 1984;5:67-72.