

합병증이 병발된 난치성 염증성 장질환에서 Infliximab의 치료 효과

아주대학교 의과대학 내과학교실, 진단방사선과학교실*

이기명·김중수·신도현·정재연·유병무·김재근*·이광재·함기백·김진홍·조성원

Effect of Infliximab in the Treatment of Refractory Inflammatory Bowel Disease with Complication

Ki Myung Lee, M.D., Jong Soo Kim, M.D., Do Hyun Shin, M.D., Jae Youn Cheong, M.D.,
Byung Moo Yoo, M.D., Jai Keun Kim, M.D.*, Kwang Jae Lee, M.D.,
Ki Baik Hahm, M.D., Jin Hong Kim, M.D., and Sung Won Cho, M.D.

Departments of Internal Medicine and Diagnostic Radiology*, Ajou University School of Medicine, Suwon, Korea

Background/Aims: Many studies on infliximab have confirmed its efficacy in the remission induction and even maintenance in refractory and fistulizing Crohn's disease. We report the treatment efficacy of infliximab in Crohn's disease and ulcerative colitis refractory to steroid treatment and the complications of infliximab treatment. **Methods:** We performed infliximab administration in 5 cases (3 Crohn's disease, 2 ulcerative colitis) refractory to systemic steroid treatment and 5 cases of Crohn's disease with fistula. Patients received an intravenous infusion of infliximab at 3-5 mg/kg body weight. **Results:** In 3 cases of refractory Crohn's patients, clinical response and remission induction were obtained in 2 (67%) and 1 cases (33%). After infusion of infliximab, the occlusion of internal fistula could be found in all 2 cases. Two out of 3 cases of anal fistula were completely healed. In two cases of refractory ulcerative colitis, one case who showed clinical manifestation of toxic megacolon had improved and avoided the colectomy, but the other case did not respond to the infusion of infliximab and underwent colon resection. **Conclusions:** We found that administration of infliximab is an effective alternative for refractory and fistulizing Crohn's disease but further studies are necessary for refractory ulcerative colitis. (**Korean J Gastroenterol 2004;44:259-266**)

Key Words: Infliximab; Crohn's disease; Ulcerative colitis; Refractory

서 론

궤양성 대장염 및 크론병과 같은 염증성 장질환의 치료제로 스테로이드, aminosalicylate, 항생제 및 면역조절제가 사용되며 budesonide를 제외하면 최근에 개발된 약제는 그리 많지 않다.^{1,2} 최근 분자생물학의 발전으로 크론병의 병

태생리가 규명되면서 여러 가지 염증 매개체 중에서 염증성 사이토카인이 중요한 역할을 한다는 것이 알려졌다.³⁻⁶ 이 중 TNF- α 는 크론병의 발병 과정에서 내피세포의 접착 물질을 발현시키고, 백혈구에 대한 화학주성 물질로 작용하며, matrix metalloproteinase (MMP)의 생산을 증가시켜 조직을 손상시키고 장관의 투과능을 증가시켜 설사를 유발

접수: 2004년 3월 10일, 승인: 2004년 11월 1일
연락처: 함기백, 442-721, 경기도 수원시 영통구 원천동 산 5
아주대학교병원 소화기내과
Tel: (031) 219-4381, Fax: (031) 219-4398
E-mail: hahmkb@hotmail.com

Correspondence to: Ki Baik Hahm, M.D.
Department of Internal Medicine, Ajou University Hospital
San 5, Wonchon-dong, Paldal-gu, Suwon 442-721, Korea
Tel: +82-31-219-4381, Fax: +82-31-219-4398
E-mail: hahmkb@hotmail.com

한다.⁷⁻⁹

TNF- α 의 활성도를 약화시키기 위해 TNF- α 항체를 투여할 경우 크론병의 활성도가 현저히 감소하며,¹⁰⁻¹² TNF- α 에 높은 특이도와 친화도를 가지며 75%는 인간, 25%는 쥐의 서열로 이루어진 단일클론 항체인 infliximab이 개발되어^{13,14} 여러 임상 시험에서 누공을 동반한 크론병이나 난치성 크론병에 효과가 있음이 입증되었다.^{15,16} 1998년 미국 FDA는 infliximab이 기존 치료에 반응하지 않는 중등도 내지 중증의 크론병에 효과가 있음을 공인하였고, 2002년 중반에는 중등도 이상의 활동성 크론병의 관해 유지 요법으로도 허가하여 전세계적으로 그 사용이 증가하고 있다.^{17,18} 최근 기존 약물에 반응하지 않는 중증 궤양성 대장염 환자의 치료에서도 infliximab을 사용한 보고들이 있으나,¹⁹⁻²¹ 아직까지 일치된 결과를 보이지 못하고 있다.²²

우리나라에서 infliximab은 회귀 의약품으로 등록되어 만성 염증성 장질환인 경우는 기존 치료에 반응하지 않는 크론병 및 합병증이 병발된 크론병에 한해서만 사용이 제한적으로 허용되고 있으나 아직까지 산발적인 경험 정도이다. 이에 본 교실에서는 최근 1년 간 합병증이 병발되거나 스테로이드 치료에 불응하는 10예의 염증성 장질환 환자(크론병 8예, 궤양성 대장염 2예)를 대상으로 infliximab을 투여하여 그 효능을 관찰하였다.

대상 및 방법

1. 대상

2002년 9월부터 2003년 7월까지 아주대학교병원에 내원한 크론병 환자 중 난치성이거나 누공을 동반한 크론병 환자 8예 및 난치성 궤양성 대장염 환자 2예, 총 10예를 대상으로 하였다. 크론병과 궤양성 대장염은 임상, 방사선, 병리 조직 소견을 종합하여 진단하였고 18세부터 65세 사이의 환자를 대상으로 하였다. 난치성 크론병의 기준은 적절한 용량의 mesalamine이나 40 mg 이상의 스테로이드를 8주 이상 투여하였고 치료 대상 선정 4주 전부터 용량의 변화가 없는 경우, azathioprine 또는 6-mercaptopurine을 6개월 이상 투여한 환자에서 치료 대상 선정 8주 전부터 용량의 변화가 없는 상태에서 Crohn's disease activity index (CDAI) 점수가 220 이상인 경우로 정의하였다.¹⁵ 누공을 동반한 크론병 환자인 경우는 기존의 약물 치료에도 불구하고 누공의 호전이 없고 누공을 내시경 또는 방사선검사로 확인한 경우로 정의하였다. 난치성 궤양성 대장염은 임상, 내시경, 또는 병리 조직 소견으로 궤양성 대장염으로 진단된 환자에서 5일 이상의 정주 투여를 포함한 7일 이상의 스테로이드 사용 또는 2주 이상의 5-aminosalicylate, 항생제, 6-mercaptopurine,

azathioprine, 지사제의 사용에도 불구하고 Truelove와 Witts 분류에서 중증인 궤양성 대장염인 경우로 정의하였다.¹⁹ 모든 환자에서 단순흉부촬영 및 소변검사에서 폐렴이나 요도 감염이 없음을 확인하였다.

2. Infliximab의 투여

체중 kg당 3-5 mg의 infliximab에 생리식염수를 혼합하여 최종 용적이 500 mL로 되도록 하여 2시간 이상 점적 정맥 주입하였다. Infliximab을 주입하는 동안에는 환자의 상태를 유심히 관찰하고 수시로 활력징후를 확인하여, 이종 단백질의 주입에 따른 합병증의 발생 여부를 감시하였다. 경미한 부작용이 발생할 경우에는 투여를 일시 중단하였으며 필요에 따라 diphenhydramine, acetaminophen, corticosteroid 등을 투여하였고 부작용이 소실될 경우 infliximab을 재차 투여하였다. Infliximab을 투여한 이후에는 치료 전 투여했던 약물을 유지하는 것을 원칙으로 하였으나, 환자 상태에 따라 약물의 투여량을 줄이거나 투여를 중지하기도 하였다.

3. 치료 반응의 평가

Infliximab 투여에 따른 치료 효과의 평가는 infliximab 투여 후 2주를 기준으로 크론병에는 CDAI, 궤양성 대장염 일 경우는 Truelove와 Witts 점수를 측정하였고 가능한 경우 내시경 소견, 바륨조영술, 전혈구검사, ESR, CRP 수치 등을 확인하였다. CDAI는 크론병에 관련된 8가지 변수들-설사 혹은 묽은 변의 횟수, 복통의 정도, 전반적 안녕감, 장외 합병증, 복부 종괴, 지사제의 사용 여부, 헤마토크리트치, 체중-에 가중치를 부여한 후 가산하여 0점에서 600점까지 점수를 내는 방식으로 150점 이하일 경우 관해, 450점 이상인 경우는 중증으로 분류하였다.^{23,24} 크론병 환자에서 infliximab 치료 후 CDAI가 70점 이상 감소하는 경우 유효하다고 정의하였고 CDAI가 150점 이하로 감소된 경우를 관해로 정의하였다. 크론병의 합병증인 누공으로 infliximab을 투여한 환자에서 치료 반응 평가는 내누공의 경우 치료 전후에 바륨조영술을 시행하여 치료 후 내누공이 폐쇄된 경우를 치료에 대한 반응으로 정의하였다. 치루의 경우 삼출물의 소실과 누공의 폐쇄 여부로 판정하였고 치료 후 직장수지검사를 실시하여 손가락으로 항문 주위를 압박해도 삼출물이 나오지 않는 경우를 치루의 폐쇄로 정의하였다. 궤양성 대장염 환자에서는 infliximab 치료 후 Truelove와 Witts 점수의 합계가 10점 이하로 감소하거나 5점 이상 감소하는 경우 치료에 유효한 것으로 정의하였다.²⁵ 초회 infliximab 치료에 불완전한 반응을 보이거나 또는 치료에 반응을 보인 경우라도 치료 반응을 유지하기 위하여 환자가 동의할 경우 8주 간격으로 치료를 반복하였다.

결 과

1. 임상 특성

본 연구의 대상 환자는 모두 10예로 이 중 8예는 크론병 환자였고 2예는 궤양성 대장염 환자였다. 크론병 환자의 평균 나이는 29.5세였고 남녀 비는 4:4였으며 궤양성 대장염 환자의 평균 나이는 46.5세였고 남녀 비는 1:1이었다. 크론병 환자 8예 중 5예는 누공을 동반한 경우였고 3예는 난치성 크론병 환자였다. 누공을 동반한 크론병 환자 5예 중 3예는 치루로 배농이나 삼출, 병변 부위의 동통 등에 의한 심한 불편감을 호소하였고, 2예는 소장과 대장 사이의 내누공으로 인한 설사, 복통, 체중 감소를 호소하였다. 난치성 크론병 환자 3예의 치료 전 CDAI 점수는 각각 340, 288, 247점으로 스테로이드 치료에도 불구하고 증상의 호전이 없어 난치성 크론병의 진단기준에 해당하였다. 궤양성 대장염 환자 2예 중 1예는 장기간 스테로이드 사용에도 불구하고 증상의 호전이 없고, 복통이 심해 meperidine을 반복적으로 사용하여 신체적 약물 의존성이 생긴 환자로 환자가 수술을 원하지 않은 경우였고 나머지 1예는 심한 복통과 복부 팽만으로 응급실로 내원하여 단순복부촬영에서 독성 거대결장이 있고 S자결장검사서 중증의 궤양성 대장염이 진단되어 수술을 권유하였으나 환자가 수술을 거부하고 약물 치료를 고집하여 infliximab을 투여한 경우였다. 크론병 환자 8예 중 2예에서 infliximab을 1회 투여하였고, 4예에서 8

주 간격으로 2회 투여하였으며, 2예에서 3회 투여하였다. 궤양성 대장염 2예는 각각 1회 투여하였다(Table 1).

2. Infliximab 일회 투여시 치료 결과

난치성 크론병 환자 3예에서 infliximab을 일회 투여한 후 치료 반응을 분류하였을 때, 2예에서는 CDAI가 70 이상 감소하였고 이 중 1예는 치료 후 CDAI가 141로 감소하였다. 나머지 1예는 CDAI의 감소가 70 이하로 임상적 유효율은 67%, 관해 유효율은 33%였다. 누공이 동반된 크론병 환자 5예 중 내누공이 관찰된 2예에서 infliximab 치료 후 재차 시행한 바륨조영에서 2예 모두에서 내누공의 폐쇄가 확인되었고 증상이 호전되었다. 치루가 관찰된 3예의 경우 전예에서 육안적으로 치루 개구부가 폐쇄되고 삼출물이 소실되었으나 이 중 1예에서 항문 주위를 압박했을 때 삼출물이 다시 배출되어 전체 누공 폐쇄율은 80%였고 치루만을 대상으로 했을 때의 폐쇄율은 67%였다. 궤양성 대장염 환자 2예 중 독성 거대결장으로 내원한 1예에서 infliximab 투여 후 확장된 대장 내경이 점차 감소하고 증상도 호전되어 수술을 피할 수 있었고 infliximab 투여 후 Truelove와 Witts 점수가 8점으로 감소하였다. 반면 스테로이드에 반응이 없고 meperidine에 약물 의존성이 생긴 나머지 1예에서는 infliximab 투여에도 불구하고 증상의 호전이 없었고 Truelove와 Witts 점수가 점차 증가하여 전대장절제술을 시행하였다. 따라서 난치성 궤양성 대장염에서 infliximab의 효과는 50%였다(Table 1).

Table 1. Clinical Characteristics of the Patients and Response to Infliximab Treatment

Patients No.	Sex/ Age	Indication of infliximab treatment	Response after 1st infliximab	Response after additional treatment
1	F/30	Refractory Crohn's disease	Remission induction (288*→144*)	CR maintain for 18 weeks with 2 nd , 3 rd infliximab
2	F/35	Refractory Crohn's disease	Effective (340*→166*)	No more infliximab
3	F/30	Refractory Crohn's disease	Not effective (247*→225*)	170* with 2 nd infliximab
4	M/18	Crohn's disease with entero-colic fistula	Closing of entero-colic fistula	CR with 2 nd infliximab
5	M/43	Crohn's disease with entero-colic fistula	Closing of entero-colic fistula	CR with 2 nd infliximab
6	F/18	Crohn's disease with perianal fistula	Closing of perianal fistula	CR with 2 nd , 3 rd infliximab
7	M/32	Crohn's disease with perianal fistula	Closing of perianal fistula	183* with 2 nd infliximab
8	M/30	Crohn's disease with perianal fistula	Failure of closing of perianal fistula	No more infliximab
9	M/44	Refractory ulcerative colitis	Not effective, colectomy	
10	F/49	Ulcerative colitis with toxic megacolon	Effective, prevention of colectomy (13 [†] →8 [†])	No more infliximab, treatment with steroid and 5-ASA

*CDAI (Crohn's disease activity index).

†Truelove & Witts score.

CR, complete remission; ASA, aminosaliclylate.

3. Infliximab 반복 투여에 의한 치료 결과

난치성 크론병 환자 3예 중에서 관해가 유도된 1예의 경우 2차례의 추가적인 투여로 관해 상태를 20주 이상 유지할 수 있었다. 관해가 유도되지 않았으나 CDAI가 70 이상 감소한 1예의 경우 환자가 원하지 않아 반복 투여하지 못했다. Infliximab의 1차 치료에서 CDAI의 감소가 70 이하였던 1예에서는 2차 투여 이후 CDAI가 70 이상 감소하는 치료 효과를 관찰할 수 있었다.

4. 내시경 또는 방사선 검사를 통한 치료 반응 평가

크론병의 합병증으로 누공이 발견된 5예 중 1예에서 바륨조영에서 내강 협착을 동반하고 있었고, 난치성 크론병 3예 모두에서 협착 소견이 있었다. 협착을 동반한 크론병 환자 4예에서 치료 후 바륨조영술을 시행하여 infliximab에 의한 협착부의 변화를 관찰하였을 때, 4예 모두에서 현저하게 협착이 완화된 소견이었다(Fig. 1). 내누공이 병발한 크론병 환자의 경우 치료 후 내누공의 폐쇄를 확인할 수 있었다(Fig. 2). 독성 거대결장 양상으로 내원한 궤양성 대장염 환자 1예에서는 치료 전후의 단순복부촬영 및 S자결장경 소견으로 치료 효과를 평가하였을 때, 치료 전에 관찰되던 상행과 횡행결장의 심한 확장이 치료 후 현저히 감소되었

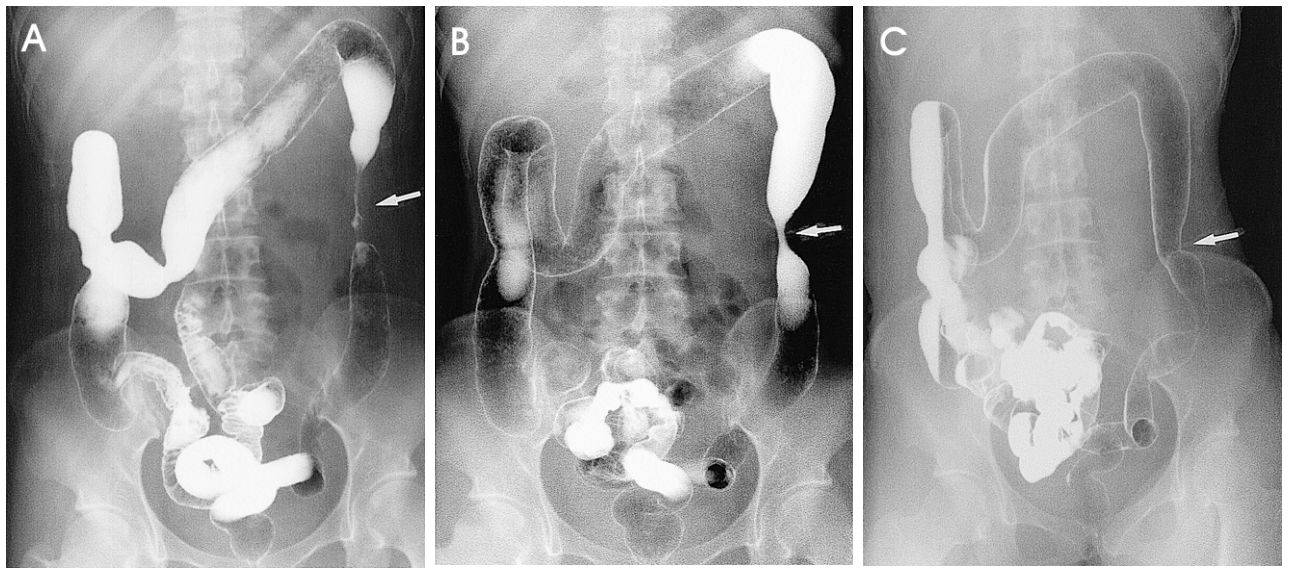


Fig. 1. Barium enema studies. (A) Luminal stricture of descending colon is shown before infliximab treatment. (B) After the first infliximab treatment, the length of stricture decreased and the severity of stricture slightly improved. (C) After the second infliximab treatment, previously noted stricture was no longer visualized.

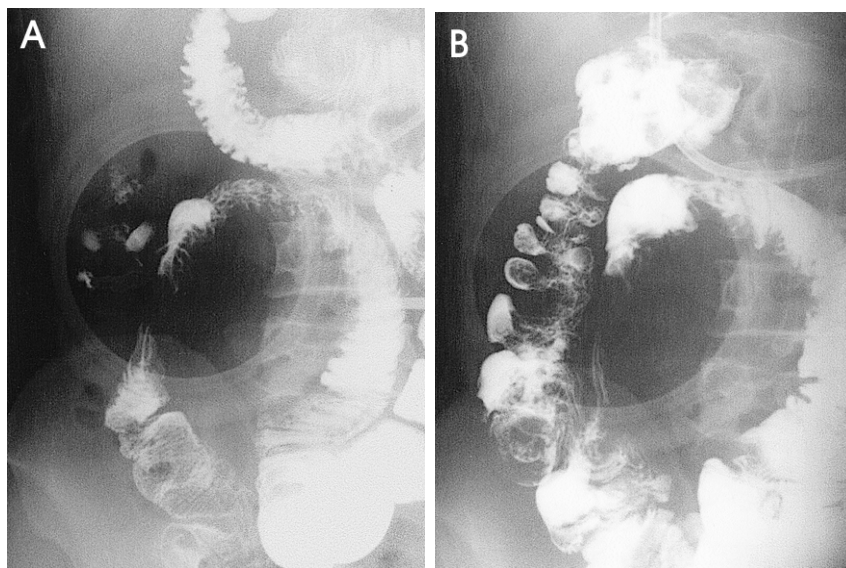


Fig. 2. Small bowel series. (A) Entero-colic fistula of Crohn's disease is shown before infliximab treatment. (B) After treatment, previously noted fistula was closed.

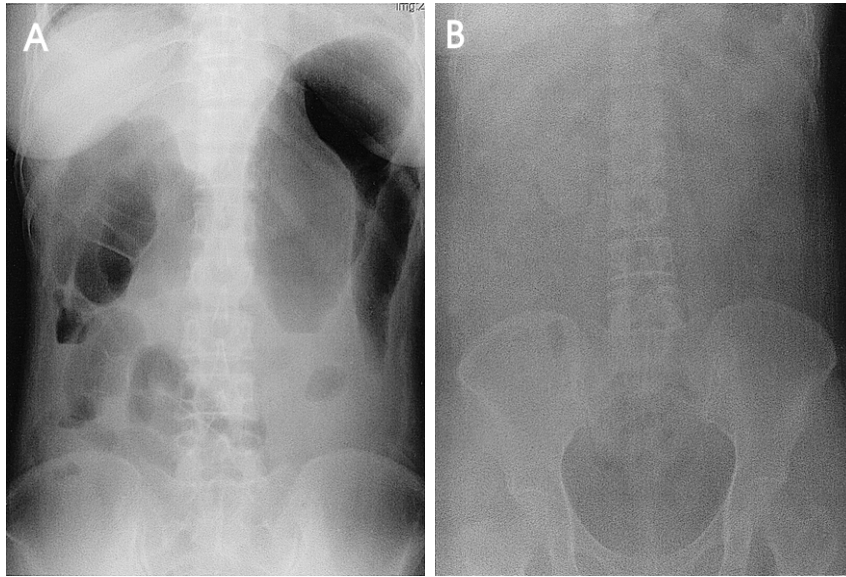


Fig. 3. Supine view of simple abdomen of toxic megacolon before and after infliximab treatment. (A) Simple abdomen film taken before treatment shows markedly dilated ascending and transverse colon. (B) Simple abdomen film taken 7 days after infliximab treatment shows release of dilated colon and visualizes air column of descending and sigmoid colon.

고 직장점막에 관찰되던 중증의 염증 및 궤양은 치료 후 현저히 호전되었다(Fig. 3).

5. 약물 주입에 따른 부작용

Infliximab으로 치료한 10예 중 8예에서는 별다른 부작용이 없었으나 2예에서 경증의 부작용이 발생하였다. 부작용이 발생한 2예는 infliximab의 2차 치료 중 발생하였고, 1예에서는 양측 팔과 둔부에 발진과 소양감이 발생하였고, 나머지 1예에서는 약물 주입 중 가벼운 흉부 압박감이 발생하였다. 두 예 모두에서 infliximab의 주입을 일시 중단하고 항히스타민제를 정주하여 증상이 호전되었고 증상 소실 후 약물 주입을 재개하여 모든 예에서 infliximab의 투여를 마칠 수 있었다.

고찰

만성 염증성 장질환의 근본적인 치료를 위해서는 병의 원인 및 병태생리를 정확히 규명하는 것이 필요하나, 불행히도 만성 염증성 장질환의 원인 및 유발 인자는 아직까지 정확하게 밝혀져 있지 않다. 다만 유전적 소인이 있는 사람이 유발 인자에 노출되어 장점막에 염증 및 면역 반응이 초래되고 비정상적으로 지속, 증폭되어 만성 조직 손상을 유발하는 정도로 이해되고 있는데 이 과정에서 많은 사이토카인이 관여한다.^{3,6} 만성 염증성 장질환의 조직에는 친염증성 사이토카인과 항염증성 사이토카인의 현저한 불균형이 관찰되고, 조직내 친염증성 사이토카인의 양과 병리적 염증 정도 사이에 유의한 상관관계가 있다는³⁻⁶ 근거로 사이토카인의 불균형이 염증성 장질환의 중요한 병인으로 간주된다. TNF- α 는 점막으로 백혈구를 이동시켜 염증을 증가시키고,

염증세포의 순환에 중요한 역할을 담당하는 E-selectin, ICAM-1 (intercellular adhesion molecule)과 같은 접착 물질의 발현을 증가시킨다. 또 MMP의 생산을 증가시켜 조직 손상을 유발하고 IFN- γ 와 같은 다른 염증성 사이토카인 분비를 촉진시키며 장관의 투과능을 증가시켜 설사를 유발한다.⁷⁻⁹

만성 염증성 장질환의 치료제의 표적이 되고 있는 여러 사이토카인 중 TNF- α 를 억제하기 위한 많은 연구가 진행되었다.¹⁰⁻¹² TNF- α 의 길항제로 개발된 단일클론 항체인 infliximab은 염증성 장질환 치료에 사용할 수 있는 유일하게 공인된 생물학 제제로 항체를 재조합한 이성 복합체이다.^{13,14} 난치성 크론병 환자를 대상으로 한 연구¹⁵에서 infliximab 5 mg/kg 사용군의 경우 81%, 10 mg/kg 사용군에서 50%, 20 mg/kg 사용군에서 64%, 위약군에서는 17%의 유효 반응이 있었다. CDAI가 150 이하로 감소하는 관해의 경우, infliximab 사용군에서 33%의 관해를 보인 반면 위약군에서는 4%만이 관해가 유도되어 유의한 차이가 있었다.^{15,16} 본 연구의 경우 기존 연구에서 사용한 환자 선정 및 치료 반응 평가 기준을 준용하여 난치성 크론병 환자에서 3-5 mg/kg 저용량 infliximab을 투여했을 때 유효 반응을 67%, 관해율 33%로 외국의 보고와 유사하였다.

최근 누공을 동반한 크론병에서 infliximab을 투여한 외국 연구들을 보면, 개방된 배출 누공의 숫자가 반 이상 감소하는 유효 반응이 5 mg/kg 사용군에서 68%, 10 mg/kg 사용군에서 56%, 위약군에서는 26%이었다.¹⁷ 가벼운 압박에도 누공 폐쇄가 유지되는 완전 누공 폐쇄는 infliximab 사용군에서 46%, 위약군에서 13%로 infliximab 투여가 누공 폐쇄에 효과적임이 입증되었다.¹⁷ 본 연구의 경우 누공을 동반한 5예 중 2예는 바륨조영에서 확인된 증상을 동반한

내누공이고 치루는 3예였다. 따라서 infliximab으로 폐쇄된 내누공 2예를 제외하고 치루를 동반한 크론병 환자 3예만을 대상으로 했을 때 infliximab 투여 후 3예 모두에서 유효 반응이 있었고 이 중 2예는 완전하게 누공이 폐쇄되어, 외국의 보고에 비해 누공 폐쇄율이 높았으나 대상 환자 수가 적어 직접 비교는 어렵다.

활동성 크론병 환자를 대상으로 infliximab 재치료의 관해 유지와 안전성을 평가할 목적으로 시행된 다기관 연구인 ACCENT I (A Crohn's disease clinical trial evaluating infliximab in a new long-term treatment regimen) 연구¹⁸에서 infliximab 5 mg/kg과 10 mg/kg 용량을 8주 간격으로 반복 투여한 군과 일회 투여한 군을 비교해 보았을 때 30주에서 임상적 관해율은 51%, 59%, 27%였고 임상적 반응률은 43%, 53%, 17%로 반복 치료군에서 치료 효과가 우수하였고 삶의 질에 대한 평가에서도 반복 치료군이 우월하였다.¹⁸ 이 연구는 난치성 크론병 환자의 관해 유도를 위해 주로 사용하던 infliximab이 크론병의 관해 유지에도 이용될 수 있음을 의미하며 본 연구에서도 일회 치료로 관해 유도된 1예의 경우 infliximab을 재차 투여하여 관해 상태를 유지할 수 있었다.

Infliximab을 투여한 환자의 약 13%에서 혈액내 human anti-chimeric antibody (HACA)가 형성되어 치료 효과가 감소하고 부작용의 원인이 된다. 약물 주입시 부작용의 빈도는 5-17% 정도로 diphenhydramine, acetaminophen, corticosteroid 등의 약물로 쉽게 조절되어 infliximab 투여를 못할 정도로 심한 약물 투여 반응은 드물다. 가장 흔한 부작용은 두통(3.6%), 오심(2.2%) 등이다.¹⁵⁻¹⁸ 본 연구에서도 2예에서 약물 주입시 경미한 부작용이 발생하여 항히스타민제를 정주한 후 증상이 소실되어 infliximab을 투여할 수 있었다. 부작용이 발생한 2예의 경우 infliximab의 2차 투여 중에 발생하여 HACA에 의한 반응으로 추측할 수 있으나 HACA를 측정하지는 못했다.

TNF- α 의 선택적 길항제인 infliximab은 난치성 크론병과 합병증인 누공의 치료에 주로 사용되고 있으나, 난치성 궤양성 대장염의 치료에 infliximab의 사용을 시도한 경우도 있다.¹⁹⁻²² 궤양성 대장염에서 infliximab의 사용에 대한 평가는 아직 이르지만 난치성 궤양성 환자를 대상으로 infliximab의 효과를 평가한 연구에서는 50-66% 정도의 반응률을 보였다.^{19,20} 중증 궤양성 대장염 환자를 대상으로 infliximab을 투여하여 87%가 호전되고 7명의 수술 적응 예 중 6명에서 수술을 피할 수 있었다. 반면 infliximab이 스테로이드 내성 궤양성 대장염의 치료에 효과가 없다는 결과도 있어 난치성 궤양성 대장염에서 infliximab의 역할에 대해서는 향후 더 많은 연구가 필요한 실정이다. 본 연구에서는 중증 궤양성 대장염 2예에서 infliximab을 투여하여 독

성 거대결장 환자 1예에서 임상적 호전으로 수술을 피할 수 있었지만 나머지 1예의 경우 치료에도 불구하고 악화되어 전대장절제술을 시행하였다. 스테로이드 내성 중증 궤양성 대장염에서 현재 사용되고 있는 cyclosporine의 경우 부작용이 심각하기 때문에 사용에 많은 제한이 있어 향후 infliximab이 중증 궤양성 대장염에 효과가 있다고 증명될 경우 또 하나의 치료법으로 사용될 수 있을 것이다.^{26,27}

Infliximab 투여 후 감염 위험이 증가한다.^{18,28-30} ACCENT I 연구에서는 3.8%에서 심각한 감염이 발생하였고 1명의 환자에서 결핵이 발생하였으며,¹⁸ 799명의 환자를 대상으로 한 벨기에의 연구에서는 32명에서 중증 감염이, 3명에서 패혈증이, 1명이 폐렴으로 사망하였다.¹⁸ 류마치스 관절염 및 크론병 환자에서 infliximab을 사용한 경우 약 5%에서 심한 감염증이 발생하였고 감염의 형태는 폐렴, 봉와직염, 피부 감염, 요로 감염, 농양, 패혈증 등이며 파종성 결핵도 보고되었다.²⁸⁻³⁰ 따라서 infliximab 투여 전후에 감염 발생에 대한 주의가 필요하다. 특히 결핵이 문제가 되고 있는데 infliximab 투여 후 발생한 결핵의 56%가 폐외 결핵이며 25%가 파종성 결핵이다. 따라서 infliximab을 투여할 환자는 결핵의 과거력을 확인하고 PPD 피부반응검사와 흉부 단순촬영을 실시하도록 권유되어 있고 한국과 같이 결핵 유병률이 높은 나라에서는 결핵 예방에 어려움이 많아 infliximab 투여 후 결핵 발병에 대한 보다 세심한 감시가 필요할 것으로 생각된다. 본 연구에서는 infliximab 투여 이후 중증 감염이 발생하지 않았으나, 향후 결핵의 발생 가능성에 대해 추적 관찰 중이다.

감사의 글

본 연구는 보건복지부 보건의료기술진흥사업의 지원에 의하여 이루어진 것임(O1-PJ10-PG6-O1GN14-0007).

요 약

목적: Infliximab에 대한 많은 연구에서 infliximab이 난치성 크론병이나 누공을 동반한 크론병의 관해 유도와 더불어 관해 유지에도 효과가 있음이 입증되었다. 본 저자들은 크론병과 스테로이드에 반응하지 않는 난치성 궤양성 대장염에 대한 infliximab의 효능과 부작용을 알아보기 위하여 연구를 시작하였다. 대상 및 방법: 스테로이드 치료에 반응하지 않는 난치성 5예(크론병 3예, 궤양성 대장염 2예)와 누공을 동반한 크론병 5예를 대상으로 하였다. 체중 kg 당 3-5 mg의 infliximab을 점적 정맥 주입하였고 2주 후에 약물에 대한 반응을 각 질환의 활성도 기준에 따라 평가하였다. 결과: 난치성 크론병 환자 3예에서 infliximab을 투여

했을 때 2예(67%)에서 유효하였고 1예(33%)에서 관해가 유도되었다. 누공을 동반한 크론병 환자 5예 중 내누공 형태 2예는 치료 후 누공의 폐쇄를 바륨조영술로 확인할 수 있었고, 치루인 3예 중에서는 2예에서 누공이 폐쇄되었다. 난치성 궤양성 대장염 2예 중 독성 거대결장 소견을 보인 궤양성 대장염 1예는 치료 후 증상이 호전되어 수술을 피할 수 있었으나, 나머지 1예의 난치성 궤양성 대장염에서는 증상 호전이 없어 전대장절제술을 시행하였다. 결론: Infliximab은 난치성 크론병 및 크론병에 동반된 누공의 치료에 효과적이라는 사실을 알 수 있었고, 난치성 궤양성 대장염의 치료에 있어서는 보다 많은 연구가 필요하다.

색인단어: infliximab, 난치성 크론병, 궤양성 대장염

참고문헌

- Hanauer SB, Meyers S. Management of Crohn's disease in adults. *Am J Gastroenterol* 1997;92:559-566.
- Sandborn WJ. A review of immune modifier therapy for inflammatory bowel disease: azathioprine, 6-mercaptopurine, cyclosporine and methotrexate. *Am J Gastroenterol* 1996; 91:423-433.
- Papadakis KA, Targan SR. Role of cytokine in the pathogenesis of inflammatory bowel disease. *Annu Rev Med* 2000;51:289-298.
- MacDonald TT, Monteleone G, Pender SL. Recent developments in the immunology of inflammatory bowel disease. *Scand J Immunol* 2000;51:2-9.
- Fiocchi C. Inflammatory bowel disease. etiology and pathogenesis. *Gastroenterology* 1998;115:182-205.
- Fuss IJ, Neurath M, Boirivant M, et al. Disparate CD4+ lamina propria (LP) lymphokine secretion profiles in inflammatory bowel disease. Crohn's disease LP cells manifest increased secretion of IFN-gamma, whereas ulcerative colitis LP cells manifest increased secretion of IL-5. *J Immunol* 1996;157:1261-1270.
- Papadakis KA, Targan SR. Tumor necrosis factor: biology and therapeutic inhibitors. *Gastroenterology* 2000;119:1148-1157.
- Van Deventer SJ. Tumor necrosis factor and Crohn's disease. *Gut* 1997;40:443-448.
- Kam LY, Targan SR. TNF-alpha antagonists for the treatment of Crohn's disease. *Expert Opin Pharmacother* 2000;1:615-622.
- Sandborn WJ, Targan SR. Biologic therapy of inflammatory bowel disease. *Gastroenterology* 2002;122:1592-1608.
- Breedveld FC. Therapeutic monoclonal antibodies. *Lancet* 2000;355:735-740.
- Askari FK, McDonnell WM. Antisense-oligonucleotide therapy. *N Engl J Med* 1996;334:316-318.
- Sandborn WJ, Hanauer SB. Antitumor necrosis factor therapy for inflammatory bowel disease: a review of agents, pharmacology, clinical results, and safety. *Inflamm Bowel Dis* 1999;5:119-133.
- Knight DM, Trinh H, Le J, et al. Construction and initial characterization of a mouse-human chimeric anti-TNF antibody. *Mol Immunol* 1993;30:1443-1453.
- Targan SR, Hanauer SB, van Deventer SJ, et al. A short-term study of chimeric monoclonal antibody cA2 to tumor necrosis factor alpha for Crohn's disease. *N Engl J Med* 1997;337:1029-1035.
- van Dullemen HM, van Deventer SJ, Hommes DW, et al. Treatment of Crohn's disease with anti-tumor necrosis factor chimeric monoclonal antibody (cA2). *Gastroenterology* 1995;109:129-135.
- Present DH, Rutgeerts P, Targan S, et al. Infliximab for the treatment of fistulas in patients with Crohn's disease. *N Engl J Med* 1999;340:1398-1405.
- Hanauer SB, Feagan BG, Lichtenstein GR, et al. Maintenance infliximab for Crohn's disease: the ACCENT I randomised trial. *Lancet* 2002;359:1541-1549.
- Sands BE, Tremaine WJ, Sandborn WJ, et al. Infliximab in the treatment of severe, steroid-refractory ulcerative colitis: a pilot study. *Inflamm Bowel Dis* 2001;7:83-88.
- Su C, Salzberg BA, Lewis JD, et al. Efficacy of anti-tumor necrosis factor therapy in patients with ulcerative colitis. *Am J Gastroenterol* 2002;97:2577-2584.
- Chey WY, Hussian A, Ryan C, Potter GD, Shah A. Infliximab for refractory ulcerative colitis. *Am J Gastroenterol* 2001;96:2373-2381.
- Probert CS, Hearing SD, Schreiber S, et al. Infliximab in moderately severe glucocorticoid resistant ulcerative colitis: a randomised controlled trial. *Gut* 2003;52:998-1002.
- Best WR, Beckett JM, Singleton JW, Kern F Jr. Development of a Crohn's disease activity index: National Cooperative Crohn's disease study. *Gastroenterology* 1976;70:439-444.
- Hanauer SB. Inflammatory bowel disease. *N Engl J Med* 1996;334:841-848.
- Truelove SC, Witts LJ. Cortisone in ulcerative colitis; final report on a therapeutic trial. *Br Med J* 1955;2:1041-1048.
- Lichtiger S, Present DH, Kornbluth A, et al. Cyclosporine in severe ulcerative colitis refractory to steroid therapy. *N*

- Engl J Med 1994;330:1841-1845.
27. Actis GC, Aimo G, Priolo G, Moscato D, Rizzetto M, Pagni R. Efficacy and efficiency of oral microemulsion cyclosporin versus intravenous and soft gelatin capsule cyclosporin in the treatment of severe steroid-refractory ulcerative colitis: an open-label retrospective trial. *Inflamm Bowel Dis* 1998;4:276-279.
 28. Rutgeerts P, D'Haens G, Targan S, et al. Efficacy and safety of retreatment with anti-tumor necrosis factor antibody (infliximab) to maintain remission in Crohn's disease. *Gastroenterology* 1999;117:761-769.
 29. Keane J, Gershon S, Wise RP, et al. Tuberculosis associated with infliximab, a tumor necrosis factor alpha-neutralizing agent. *N Engl J Med* 2001;345:1098-1104.
 30. Morelli J, Wilson FA. Does administration of infliximab increase susceptibility to listeriosis? *Am J Gastroenterol* 2000;95:841-842.
-